Aus der Orthopädischen Klinik und Poliklinik
der Freien Universität Berlin im Oskar-Helene-Heim
Direktor: Professor Dr. med. Alfred Nikolaus Witt

EIN BEITRAG ZUR OPERATIVEN BEHANDLUNG DER ANGEBORENEN FEHLFORMEN DER HAND

INAUGURAL-DISSERTATION
zur
Erlangung der medizinischen Doktorwürde
an der
Medizinischen Fakultät der Freien Universität Berlin

vorgelegt von
Hannelore Oppert geb. Bram
aus Berlin

1967

Digitized by the Internet Archive
in 2026

https://archive.org/details/IA41550823_0046

Aus der Orthopädischen Klinik und Poliklinik
der Freien Universität Berlin im Oskar-Helene-Heim
Direktor: Professor Dr.med. Alfred Nikolaus Witt

EIN BEITRAG ZUR OPERATIVEN BEHANDLUNG DER ANGEBORENEN FEHLFORMEN DER HAND

Inaugural - Dissertation
zur
Erlangung der medizinischen Doktorwürde
an der
Medizinischen Fakultät der Freien Universität Berlin

vorgelegt von
Hannelore Oppert geb. Bram
aus Berlin

Dekan: Professor Dr.med. Alfred N. Witt
Referent: Professor Dr.med. Horst Cotta
Korreferent: Professor Dr.med. Alfred N. Witt

UNIV. LEIDEN BIBL.

Gedruckt mit Genehmigung der Medizinischen Fakultät der Freien Universität Berlin.

Promoviert am: 5. Sept. 1967

GLIEDERUNG

EINLEITUNG

THEORETISCHER TEIL

A. ALLGEMEINER TEIL

I. Geschichte der Terratologie

II. Die normale Entwicklung der Hand

III. Zur Entstehung von Mißbildungen

B. SPEZIELLER TEIL

I. Numerische Schwankungen der Strahlenzahl

1. Polydaktylie

a. Polydaktylie des radialen Randstrahls

b. Polydaktylie des ulnaren Randstrahls

c. Polydaktylie an den Binnenstrahlen

2. Oligodaktylie

a. Rückbildung des radialen Randstrahls

b. Rückbildung des ulnaren Randstrahls

c. Rückbildung der Binnenstrahlen

d. Radiusaplasie

II. Metrische Variationen

1. Plusvarianten der Längendifferenzierung

a. Triphalangie des I. Strahls

2. Minusvarianten der Längendifferenzierung

a. Brachyphalangie

b. Brachybasophalangie

c. Brachymesophalangie

d. Brachymesophalangie V

e. Brachytelephalangie

f. Brachymetacarpie

g. Pseudohyperphalangie

III. Hypo- und Aplasien der Fingergelenke

IV. Symbrachydaktylie

V. Periphere Hypoplasien

VI. Mißbildungen auf Grund von Störungen der primitiven Weichteilplatte

1. S y n d a k t y l i e

a. Löffelhand

b. Syndaktylie einzelner Finger

c. Akrosyndaktylie

2. S p a l t h a n d

VII. Der angeborene örtliche Riesenwuchs

VIII. Angeborene multiple cartilaginäre Exostosen

IX. Multiple oder solitäre Enchondrome

X. Madelungsche Deformität

XI. Die angeborene ulnare Abduktion der Finger

XII. Kamptodaktylie

XIII. Pollex flexus congenitus

O P E R A T I V E R T E I L

A. ALLGEMEINER TEIL

I. Allgemeine Behandlungsgrundsätze der angeborenen Handdeformitäten

II. Grundprinzipien der Handchirurgie

B. SPEZIELLER TEIL

I. Operative Behandlung der numerischen Variationen

1. Operative Behandlung der Polydaktylie

a. Behandlung bei doppeltem Daumen

b. Behandlung bei Verdoppelung des ulnaren Randstrahls

c. Behandlung der Polydaktylie an Binnenstrahlen

d. Behandlung der Polydaktylie an Rand- und Binnenstrahlen

2. Operative Behandlung der Oligodaktylie
a. Behandlung der Oligodaktylie des I. Strahls
b. Behandlung der Oligodaktylie des V. Strahls
c. Behandlung der Radiusaplasie

II. Operative Behandlung der metrischen Variationen

III. Operative Behandlung der Hypo- und Aplasie der Fingergelenke

IV. Operative Behandlung der Symbrachydaktylie

V. Operative Behandlung der peripheren Hypoplasien
1. Operative Behandlung von Schnürringen
2. Operative Behandlung der exogenen Syndaktylie
3. Phalangisation
4. Operationen zum Ersatz des Daumens

VI. Operative Behandlung der Syndaktylie

VII. Operative Behandlung der Spalthand

VIII. Operative Behandlung des angeborenen örtlichen Riesenwuchses

IX. Operative Behandlung der cartilaginären Exostosen

X. Operative Behandlung der Enchondrome

XI. Operative Behandlung der Madelungschen Deformität

XII. Operative Behandlung der angeborenen ulnaren Abduktion der Finger

XIII. Operative Behandlung der Kamptodaktylie

XIV. Operative Behandlung des Pollex flexus congenitus

AUSWERTUNG DER AN DER ORTHOPÄDISCHEN UNIVERSITÄTSKLINIK VON BERLIN OPERIERTEN FÄLLE

Z U S A M M E N F A S S U N G

Abbildungen

L I T E R A T U R V E R Z E I C H N I S

E I N L E I T U N G

Durch die aufrechte Haltung des Menschen wandelten sich die Funktionen der oberen Extremität und der Hand. Sie wird nicht mehr zum Zwecke der Fortbewegung benutzt, sondern dient als Greif- und Tastorgan, und dem Menschen wird es möglich auszuführen, was sein Geist erdacht hat. Kant sagte einmal: "Die Hand macht den Menschen, das vernünftige Tier, geschickt für die Handhabung aller Dinge, sie ist sein äußeres Gehirn".
Diese Aufgaben und ihre Ausdrucksfähigkeit machen die Hand zu einem Teil der gesamten menschlichen Persönlichkeit.
Dichtung und Kunst haben sich um die Darstellung und Beschreibung der Hand bemüht. M.LANGE hat in seinem Buch "Die menschliche Hand" ihre Bearbeitung in der Kunst über Jahrhunderte gezeigt.
Aber nicht nur als Arbeits- und Kraftorgan erschöpfen sich die Möglichkeiten der Hand, sie ist sogar fähig, den Ausfall anderer Sinnesorgane durch ihr feines Tastvermögen zu ersetzen. Das beste Beispiel dafür dürfte die taubstumme Helen Keller sein, die nur über den Tastsinn ihrer Hände den Kontakt zu ihren Mitmenschen aufrecht erhielt.
Wenn man sich diese Bedeutung der Hand vor Augen führt, muß man zu dem Schluß kommen, daß Handfunktionsstörungen nicht bagatellisiert werden dürfen. Durch sie ist der ganze Mensch geschädigt und unter Umständen kann seine soziale Stellung oder gar die Existenz einer ganzen Familie in Gefahr geraten.
Das Bild der Behandlungsmaßnahmen ist bunt und uneinheitlich. Neben Redressionsmaßnahmen, Schienen, Gipsverbänden besteht die Behandlung in einer Operation. Durch unvollständige Skelett- und Weichteilanlagen sind Funktionsbesserungen häufig sehr begrenzt, aber hier, besonders bei doppelseitigen Mißbildungen, kann der kleinste Teilerfolg eine erhebliche funktionelle Leistungsvermehrung bedeuten.

Für die Handchirurgie überhaupt ist das Vorhandensein von Rehabilitationseinrichtungen in modernen Kliniken von ausschlaggebender Bedeutung. Die Operation schafft gewisse Voraussetzungen für die Verbesserung der Funktionen einer mißgebildeten Hand, Krankengymnastinnen, Handübungsklassen und Beschäftigungstherapie müssen das vom Operateur begonnene Werk zur Vollendung bringen.

Wann die Operation durchgeführt wird und nach welchem Verfahren, bestimmt das Bild der einzelnen Mißbildung. Ihr Ziel ist aber immer eine Verbesserung der Funktion, hinter der kosmetische Aspekte stets zurückstehen. Manchmal können sich beide Gesichtspunkte vereinen lassen. Außerdem kann man durch eine Operation psychologisch wichtige Erfolge haben. Die Tatsache, daß man bei einer operierten Hand nicht mehr erkennen kann, ob die Formanomalie durch eine Mißbildung oder durch einen Unfall entstanden ist, kann das Selbstbewußtsein des Patienten erheblich aufrichten.
Bei der Bedeutung der Hand und ihrer hochdifferenzierten Form muß man auch der seelischen und beruflichen Führung des Handgeschädigten große Beachtung schenken. Nach der abgeschlossenen orthopädisch-chirurgischen Versorgung muß dafür Sorge getragen werden, daß der Geschädigte in das normale Leben eingegliedert wird.

T H E O R E T I S C H E R T E I L

A. ALLGEMEINER TEIL

I. Geschichte der Teratologie

Mißbildungen sind bei allen Völkern und zu jeder Zeit vorgekommen. Früher waren sie Gegenstand des Aberglaubens und des Abscheus. Aristoteles war seiner Zeit weit voraus und hat zweifellos am genauesten die Mißbildungen studiert und sie damals schon vom wissenschaftlichen Standpunkt betrachtet. Im Mittelalter dachte man gar nicht daran, die Mißbildungen als Teil einer Wissenschaft anzusehen. Sie galten als Werke des Teufels oder

als Hexerei, worin sich die Auseinandersetzung mit ihnen erschöpfte. Im siebzehnten Jahrhundert lassen sich schon, wenn auch nur von einzelnen hervorragenden Gelehrten, bessere Beobachtungen erkennen. Mitte des achtzehnten Jahrhunderts ist dann plötzlich ein Umschwung erkennbar. Durch WOLFF's "Theoria generationis" wurde die Entwicklungsgeschichte begründet. Die Mitte des vorigen Jahrhunderts aufkommende rationell-naturwissenschaftliche Einstellung wurde auch für die Forschung auf dem Gebiet der Mißbildungen sehr von Nutzen. Man beginnt jetzt sogar, Mißbildungen experimentell zu erzeugen. Nach der Entdeckung der Röntgenstrahlen konnte man erstmalig die morphologischen Skelettveränderungen erkennen, so daß man jetzt in der Lage war, Mißbildungen genauer zu beschreiben. Damals glaubte man, daß allein placentare Beeinträchtigungen zu den Deformitäten führen. Diese exogene Genese der Mißbildungen wurde jedoch fast völlig in den Hintergrund gestellt, als durch die Mendel'sche Vererbungslehre die Genetik als entscheidender Faktor auftrat. Die ersten Kenntnisse vererbbarer Mißbildungen wurden später durch Experimente untermauert. Umweltfaktoren wurden zwar noch anerkannt, aber den genetischen in jedem Falle untergeordnet, z.B. MÜLLER. Durch die Entdeckung GREGG's 1941, daß Rubeola-Viren Mißbildungen verursachen können, wurde man von der wahrscheinlichen Überbewertung genetischer Faktoren wieder etwas abgebracht. Man forschte nun nach vielen möglichen exogenen Ursachen der Mißbildungen, wie Mangelerscheinungen, Wirkungen von Sauerstoffmangel (BÜCHNER), chemischen Noxen, Röntgenstrahlen und Eibettstörungen. Dabei fand man die Bestätigung der exogenen Mißbildungsentstehung, neigte jedoch auch hierbei zur Überbewertung dieser auslösenden Ursachen, genau wie es vorher bei der endogenen Theorie der Fall war.

Heute ist man von der extremen Auffassung der genetischen Ursachen wie der exogenen Ursachen abgewichen. WIEDEMANN sagt 1962: "Die meisten Mißbildungen resultieren wahr-

scheinlich aus einem komplizierten Wechsel und Zusammenspiel zwischen Erbgefüge und Umwelt im weitesten Sinne." Er ist der Meinung, daß 20 % aller Mißbildungen rein genetischer Natur seien, 20 % rein exogener Natur, wovon 10 % durch Virusinfektionen zustandekommen. Die übrigen 60 % können nicht klar der einen oder der anderen Gruppe zugeordnet werden. SCHÖNENBERG ist der Ansicht, daß der Prozentsatz der Mißbildungen mit bekannter genetischer Äthiologie sicher weit unter 10 % aller Mißbildungen liegt, der Anteil mit bekannter exogener Äthiologie sei verschwindend gering.
Zu erwähnen ist noch eine spezielle Mißbildungsform, deren häufigeres Vorkommen in den letzten Jahren beobachtet worden ist. Auf die Häufigkeit dieser Mißbildung, bei der es sich um hypoplastische Verkümmerungen der Extremitäten handelt, wies WIEDEMANN als Erster hin und nannte sie das Dysmelie-Syndrom. Die exogene Noxe dieser Mißbildungsform wird allgemein angenommen, es besteht jedoch keine einheitliche Meinung über die ursächliche spezifische Substanz. LENZ und KNAPP wie auch McBRIDE sind der Meinung, daß im ersten Trimenon der Schwangerschaft eingenommene thalidomidhaltige Beruhigungsmittel die Ursache dieser Mißbildungsformen sind.

II. Die normale Entwicklung der Hand
(Längenangaben zitiert nach SCHÖNENBERG)

Das Verständnis und die Behandlung der angeborenen Handmißbildungen ist ohne die Kenntnis der normalen Entwicklung der Hand nicht möglich. Darum sei hier eine ganz kurze Aufzeichnung der normalen Handentwicklung gegeben.
Der Beginn der Extremitätenentwicklung liegt kurz nach der zweiten Schwangerschaftswoche, das Ende ungefähr in der achten bis neunten Woche.
Bei der Embryolänge von 3 mm wölbt sich die Anlage der oberen Extremität vor. An dieser Extremitätenknospe

läßt sich - mikroskopisch betrachtet - ein zentraler Kern von einer Epithelkappe (Randkappe) trennen.
Bei einer Länge von 5,5 mm kann man die Ausbildung eines Ulnar- und eines Radialrandes beobachten. Gleichzeitig findet distal die Abschnürung der Hand in Form der primitiven Handplatte statt.
Während das Skelettblastem vorher nur als eine Zone verdichteten Materials in Erscheinung trat, ist es bei einer Embryolänge von 11,5 mm scharf von dem Weichteilblastem abgrenzbar. Jetzt erkennt man auch in Form von verdickten Strängen die einzelnen Fingerstrahlen.
Die Trennung der einzelnen Finger durch Rückbildung der Interdigitalmembranen erfolgt, wenn der Embryo eine Länge von 17,5 bis 18 mm erreicht hat.
Im dritten Schwangerschaftsmonat setzt dann als letztes die Entwicklung der Tastballen ein.

III. Zur Entstehung von Mißbildungen

SCHWALBE definiert Mißbildungen folgendermaßen: "Mißbildung ist eine während der fötalen Entwicklung zustande gekommene, also angeborene Veränderung der Morphologie eines oder mehrerer Organe oder Organsysteme oder des ganzen Körpers, welche außerhalb der Variationsbreite der Species gelegen ist".
Umwelt und Erbgefüge bestimmen gemeinsam die Entwicklung des Organismus. Die pathogenetische Bedeutung dieser beiden Faktoren wurde zeitweise recht unterschiedlich beurteilt und besonders in letzter Zeit lebhaft diskutiert (A.H.KROHNE). Man unterscheidet zwischen der formalen und der kausalen Genese.

1. Formale Genese: Unter formaler Genese versteht man die morphologischen Vorgänge, die bei der Mißbildungsentstehung vor sich gehen. Durch genaue Beobachtung von SCHWALBE und GRUBER ist die formale Genese frühzeitig geklärt und der Zeitpunkt der Mißbildungsentwicklung im großen und ganzen festgelegt worden. Man erkannte, daß

eine Mißbildung nach Abschluß der Entwicklung der Organanlage nicht mehr entstehen kann. Diesen Zeitpunkt nennt man die teratogenetische Terminationsperiode. Er sagt aber nur aus, bis zu welchem Zeitpunkt die Mißbildung spätestens entstanden sein kann. Wann die für die Mißbildung verantwortliche Noxe frühestens eingewirkt hat, ist damit nicht festgelegt. Darüber erhielt man erst einen genaueren Einblick, als man erkannte, daß die teratogenetische Terminationsperiode einer Mißbildung an eine bestimmte Phase der Determination der Anlage gebunden ist.

2. Kausale Genese: Die kausale Genese ist die Frage nach den Ursachen, die die Mißbildungen bedingen. Hier muß man zwischen den aus inneren Ursachen (endogen) und den durch äußere Umwelteinflüsse (exogen) entstandenen Mißbildungen unterscheiden.

a.) Endogene Entstehung der Mißbildungen: Ursache für die vererbbaren Mißbildungen sind Störungen im Genom der Keime, die Stoffwechselvorgänge laufen nicht mehr regelrecht ab. Diese Veränderungen sind im chromosomalen Erbgut fixiert und treten dem Erbgesetz folgend in ganzen Sippen auf. Diese Änderung im Genbestand kann durch ionisierende Strahlen ausgelöst werden, die eine Schädigung der Erbmasse bewirken und somit für die Fehlbildung verantwortlich sein können (FANCONI).
Weitere Änderungen im Genbestand, nämlich die Chromosomenaberrationen, entstehen durch Störungen der Reifeteilung und haben ganz bestimmte Mißbildungssyndrome zur Folge (W.LENZ).

b.) Exogene Entstehung der Mißbildungen: Die exogene Schädigung kann zeitlich ganz verschieden einwirken. Man unterscheidet zwischen Gametopathie, bei der die Schädigung bereits den Keim trifft, Embryopathie, wenn sie während der ersten Schwangerschaftsmonate einwirkt und Fötopathie, wenn sie erst nach dem 3. Schwangerschaftsmonat zu Störungen führt.

Die exogenen Ursachen und das Schrifttum darüber sind umfangreich. Hier sollen in Kürze nur einige exogene Noxen genannt werden.
Direkte oder indirekte Gewalteinwirkungen können bei der Entstehung von Mißbildungen eine Rolle spielen (STARK). Daß sie dadurch aber bei weitem nicht immer ausgelöst werden müssen, hat STÖCKEL nachgewiesen.
An mißbildungsauslösenden chemischen Substanzen sind fast alle der Toxikologie zugehörenden Stoffe, d.h. tierische und pflanzliche Gifte und organische und anorganische Materialien zu nennen, ebenso die verschiedensten Medikamente (TÖNDURY, MURPHY).
Fehlerhafte Nahrungszusammensetzung der schwangeren Frau kann die Ursache von Mißbildungen sein. Hierbei sind besonders Vitaminmangel, aber auch Überdosierung von Vitaminen, z.B. Vitamin A zu nennen (KALTER und WARKANY).

Die Bedeutung des Sauerstoffmangels bei der Entstehung menschlicher Fehlbildungen gilt als sicher (BÜCHNER, WERTHEMANN). Ihm gleichzusetzen ist eine CO_2-Vergiftung der Mutter (POLLAK, INGALLS).
Auch die teratogenen Viren müssen erwähnt werden. Auf die Entstehung von Mißbildungen durch das Rubeolenvirus hat GREGG 1941 erstmalig hingewiesen. Außer dem Rubeolenvirus können auch neurotrope, dermatotrope und das Cytomegalievirus für die Entstehung von Mißbildungen ursächlich in Frage kommen (FLAMM, FREUDENBERG, HAMBURGER, ROULET, SEIFERT, HABEL, NICOLE).
Die Toxoplasmose spielt unter den Protozoenerkrankungen eine große Rolle.
Durch physikalische Faktoren, wie ständigen oder vorübergehenden Druck, kann die Entwicklung des Keimlings gestört werden. Das wurde z.B. bei Extrauteringraviditäten, Tubarschwangerschaften und Uterusdeformitäten nachgewiesen (STÖCKEL, WERTHEMANN, KROHNE). Sonstige mechanische Ursachen, wie Raumenge, Fruchtwassermangel, Amnionschäden,

die früher als Hauptursachen von Mißbildungen galten, werden heute nur noch selten als mißbildungsauslösender Faktor anerkannt.
Bei ungünstigen Nidationsbedingungen, z.B. bei einem narbig oder tumorös veränderten Uterus, dürfte hauptsächlich die unzureichende Blutzufuhr und der damit verbundene Sauerstoffmangel für die Entstehung von Fehlbildungen bedeutend sein.
Daß Röntgenstrahlen für Entwicklungsstörungen eines Keimlings von entscheidender Bedeutung sein können, ist schon seit Jahren bekannt (ASCHENHEIM). Besonders gefährlich sind dabei die in der die sensible Phase genannten Zeit, d.h. die in den ersten drei Schwangerschaftsmonaten einwirkenden Strahlen (PETERS, MANGOLD).

B. SPEZIELLER TEIL

I. Numerische Schwankungen der Strahlenzahl

Die numerischen Schwankungen der Strahlenzahl sind dominant vererblich. Sie entstehen durch Teilung oder Verschmelzung einzelner Strahlen, die nach dem von W. MÜLLER angegebenen Prinzip der Gabelung vor sich gehen. Ihr einheitlicher Charakter ist in der Tendenz des Abweichens von der normalen Fünfstrahligkeit angezeigt. Sie sind nach W. MÜLLER "einheitliche Erscheinungen des gleichen biologischen Geschehens nur gewissermaßen mit umgekehrtem Vorzeichen". Daraus kann sich auch das gleichzeitige Vorkommen von Überschuß- und Rückbildung an ein und demselben Individuum oder innerhalb einer Familie erklären (WERTHEMANN, MÜLLER).

1. Polydaktylie

Die Polydaktylie stellte bisher die häufigste Fehlbildung dar. Im Krankenbestand von angeborenen Handfehlbildungen der Orthopädischen Universitätsklinik Berlin fiel jedoch auf, daß auch die Oligodaktylie häufiger auftritt. Ein Grund für die Zunahme der

Oligodaktylie mag in den oligodaktylen Veränderungen beim Dysmelie-Syndrom zu finden sein.
Zunehmende Grade der Überschußbildung, angefangen von Verbreiterung der Endphalanx bis zur vollständigen Aufspaltung des Strahls und Dreifachbildung, sind beobachtet worden. Das spiegelgleiche Auftreten der beiden Partner einer gedoppelten Strahlenanlage ist ein seltenes Vorkommnis, da meist ein Teil schlechter ausgebildet ist als der andere. Aber auch bei genauer Übereinstimmung beider Partner wird nie die vollkommene der Norm entsprechende Form erreicht, so daß immer eine Hemmung formaler Differenzierungsvorgänge und eine von der Lokalisation abhängige Funktionsminderung resultiert.
Die Strahlenvermehrung tritt häufiger randständig, viel seltener an Binnenstrahlen auf und kann äußerlich durch Syndaktylie verdeckt sein, ein Zustand, den man als Polysyndaktylie bezeichnet (COCCHI). Für diesen kutanen Defekt ist nicht ursächlich eine Störung der Weichteilanlage, sondern eine Überschußbildung des Skelettblastems verantwortlich zu machen (W.MÜLLER).
Über die Häufigkeit des Vorkommens der Polydaktylie an den Fingerstrahlen herrscht keine einheitliche Meinung. WERTHEMANN und W.MÜLLER halten die Polydaktylie des I. Strahls für die häufigste. STROER ist jedoch der Ansicht, daß sie am ulnaren Strahl häufiger auftritt. COCCHI wiederum glaubt, daß beide Lokalisationsorte gleich häufig befallen sind. Im Krankenbestand der Orthopädischen Universitätsklinik von Berlin war die Polydaktylie am I. Strahl weitaus häufiger zu finden als die am V. Strahl.

a. <u>Polydaktylie des radialen Randstrahles:</u> Sie ist eine Mißbildung, bei der sämtliche Stufen der Vermehrung möglich sind und besitzt insofern eine Sonderstellung, als der Daumen am ehesten zur Dreifachbildung neigt, während dies an den anderen Fingerstrahlen nicht der Fall sein soll. Bei Verdoppelung hat der radiale Rand-

strahl oft drei Phalangen. Bei Dreifachbildung des ersten Strahls ist die Triphalangie geradezu typisch (W. MÜLLER).

b. Polydaktylie des ulnaren Randstrahls: Auch hier sind verschiedene Grade der Mißbildung beobachtet worden. Am häufigsten sind Teilungen in der distalen Hälfte des Metacarpale V.

c. Polydaktylie an den Binnenstrahlen: Sie ist eine seltene Mißbildung, die fast immer mit Syndaktylie, Verschmelzungen der Nachbarknochen, synostotischen Verflechtungen und Unterdrückung ganzer Strahlenanteile kombiniert ist. Oft verbirgt sich unter der Syndaktylie eine nur röntgenologisch darstellbare Polydaktylie.

2. Oligodaktylie

Bisher schien die Polydaktylie öfter vorzukommen als die Oligodaktylie. Ob das jetzt häufigere Auftreten der Oligodaktylie auf Grund des vermehrten Vorkommens des Dysmelie-Syndroms zu einer Verschiebung des Häufigkeitsverhältnisses der Poly- und Oligodaktylie führen wird, ist jetzt noch nicht beurteilbar.
Früher nahm man an, daß die meisten Oligodaktylien durch intrauterine Abschnürungen eintraten. Diese Ansicht ist durch den Nachweis des familiären Vorkommens der Oligodaktylie durch VEITH widerlegt worden. Auch das gleichzeitige Vorkommen von Plus- und Minusvarianten weist auf die heriditäre Ursache der Oligodaktylie hin. Das Fehlen einzelner Strahlen braucht nicht immer in einer fehlerhaften Skelettanlage begründet zu sein, sondern kann auch sekundär durch ungenügende Differenzierung des Weichteilblastems zustandekommen.

a. Rückbildung des radialen Randstrahls: Man unterscheidet nach W.MÜLLER vier Schweregrade der Rückbildung:
1. Verkürzung und Verschmälerung des ersten Strahls gegenüber der Norm.

2. Das Metacarpale I ist eng am Metacarpale II und articuliert mit diesem anstatt mit der Handwurzel.
3. An der radialen Handseite sitzt nur noch ein Stummel mit rudimentären Skelettelementen, die keine Verbindung mehr zum Handskelett haben.
4. Der Daumen fehlt völlig und mit ihm zeitweise auch die radialen Handwurzelknochen.

b. Rückbildung des ulnaren Randstrahls: Beginnend mit der partiellen Synostose proximaler Metacarpalabschnitte bis zur völligen Verschmelzung zweier Strahlen treten analog zur Überschußbildung alle Übergangsstadien auf.

c. Rückbildung an den Binnenstrahlen: Das isolierte Fehlen eines Binnenstrahles kommt sehr selten vor. Mit ihm ist meist eine Defektbildung des radialen oder ulnaren Randstrahls kombiniert.

d. Radiusaplasie: Häufig sind Strahlendefekte an der Hand mit denen der Vorderarmknochen kombiniert, wobei wiederum die Radiusaplasie zahlenmäßig an erster Stelle steht. Bei dieser Mißbildung steht dann die Hand in Klumphandstellung.

II. Metrische Variationen

Bei den Störungen der Längendifferenzierung der Fingerstrahlen handelt es sich um Formvarianten der einzelnen Skelettanteile der Hand und zwar um Schwankungen der Längendimension mit graduell unterschiedlichen Stadien.
Verantwortlich für das Längenwachstum der einzelnen Strahlen sind die Epiphysen, für die die enchondrale Verknöcherung typisch ist, die postnatal beginnt und im Röntgenbild an kugligen Knochenkernen zu erkennen ist.

Die Phalangen und Metacarpalia sind monoepiphysäre

Röhrenknochen, die nur an einem Ende eine kernhaltige Epiphyse besitzen, an dem anderen Ende ist eine diaphysär ossifizierende, kernlose Epiphyse. Das überwiegende Wachstum findet an den Enden mit kernhaltigen Epiphysen statt.
Verkürzte Strahlensegmente besitzen je nach Rückbildungsgrad der Epiphyse entweder eine Pseudoepiphyse oder gar keine kernhaltige Epiphyse mehr. Die Pseudoepiphyse ist eine Zwischenform zwischen kernhaltiger und kernloser Epiphyse. Sie zeigt, wie die kernlose Epiphyse, eine diaphysäre Verknöcherung, hat jedoch einen mit der Diaphyse gestielt in Verbindung stehenden knöchernen Kern, der an eine kernhaltige Epiphyse erinnert.
Überschußbildungen kommen an Knochen vor, die normalerweise nur eine kernhaltige Epiphyse besitzen und an deren anderem Ende sich eine zweite kernhaltige Epiphyse oder eine Pseudoepiphyse ausgebildet hat. Diese Plusvarianten können bis zur Hyperphalangie führen, bis auf einen von COTTA und JÄGER angegebenen Fall mit Hyperphalangie am III. Finger beiderseits, jedoch nur am Daumen in Form der Triphalangie beobachtet worden ist.
Bei den Minusvarianten, bei denen alle Brachydaktylien einzuordnen sind, ist, wie schon oben erwähnt, das Umgekehrte der Fall. Statt der zu erwartenden kernhaltigen Epiphyse findet man eine Pseudoepiphyse oder eine kernlose. Eine Verkürzung resultiert in jedem Falle.

1. Plusvarianten der Längendifferenzierung

a. Triphalangie des I. Strahls: Die Biphalangie des Daumens wurde als phylogenetische Hypoplasie aufgefaßt. Für ihre Genese hat PFITZNER jedoch die Assimilationshypothese wahrscheinlich gemacht. Die Mittelphalange ist von der Endphalange assimiliert, so daß dadurch die im Verhältnis zu den übrigen Strahlen längere Endphalanx des I. Strahls erklärt wird. Die Ausbildung einer Mittelphalanx bedingt eine anomale Länge des I. Strahls und

wird als Hyperphalangie bezeichnet. Nach POL und MÜLLER geht der Übergang zur Dreigliedrigkeit wie bei den numerischen Schwankungen stufenweise vor sich, über ulnare Deviation des Endgliedes, Auftreten eines kleinen radialen Knochenstückes, das sich schließlich bis zur normalen Mittelphalanx mit selbständiger Epiphyse vergrößern kann. Die Triphalangie des Daumens kann so weit gehen, daß der normale Daumencharakter des I. Strahls verloren geht, eine Hand mit fünf Langfingern entsteht und Aplasie der Daumenballenmuskulatur resultiert.

2. Minusvarianten der Längendifferenzierung:

a. Brachyphalangie: Da die Brachyphalangie, d.h. die Verkürzung der Phalangen, fast nie alle Segmente eines Strahls zugleich betrifft, wird sie, der Nomenklatur von POL folgend, in Brachytelephalangie, Brachymesophalangie, Brachybasophalangie und Metacarpie unterteilt.

b. Brachybasophalangie: Während COCCHI noch meint, daß die Brachybasophalangie, d.h. die Verkürzung der Grundphalanx, in reiner Form nur am I. Strahl auftritt, und zwar immer nur dann, wenn an den anderen Strahlen eine ausgesprochene Brachymesophalangie oder Brachyhypophalangie vorhanden ist, veröffentlichten COTTA und JÄGER einen Fall mit solitärer Brachybasophalangie am III. Strahl.

c. Brachymesophalangie: Unter allen Strahlenabschnitten neigt die Mittelphalanx besonders zur Verkürzung. Sie ist die häufigste Erscheinungsform der reduktiven Längendifferenzierung.

d. Brachymesophalangie V: Oft gleich Klinodaktylie, ist die am meisten vorkommende Form der Phalangenreduktion. Die Klinodaktylie ist die Form der Brachymesophalangie, bei der die Mittelphalanx durch ungleiche Verkürzung keil-

förmig geworden ist, so daß die Endphalanx in charakteristischer Weise nach radial abknickt. Mit zunehmender Beugung des Fingers schwindet die Klinodaktylie meist.

e. Brachytelephalangie: Die Brachytelephalangie ist eine sehr seltene Art der Strahlenverkürzung. Eine typische Lokalisation von ihr soll der I. Strahl sein ("Kolbendaumen").

f. Brachymetacarpie: Sie äußert sich klinisch bei geschlossener Faust. In der distalen Metacarpalköpfchenreihe entstehen durch das zu kurz ausgebildete Metacarpale mehr oder minder tiefe Gruben.

g. Pseudohyperphalangie: Bei den Brachydaktylien kann es auch durch stark verkürzte Längselemente zur Vermehrung von Phalangen kommen. Diese Pseudohyperphalangie oder auch Brachyhyperphalangie genannte Mißbildung kommt hauptsächlich an den Binnenstrahlen vor.

III. Hypo- und Aplasien der Fingergelenke

Sie finden sich fast nur an den Fingern. Die Finger sehen durch den Wegfall der Gelenkausbuchtungen zylinderförmig aus und sind steif. Die Steifheit ist bei der ausbleibenden Gelenkentwicklung meist zuerst durch Syndesmose bedingt, die über Synchondrose in Synostose übergeht.

IV. Symbrachydaktylie

Sie tritt meist einseitig, sporadisch auf. Es ist eine Mißbildung, die durch Verbindung von Brachydaktylie mit Weichteildefekten entsteht. Nach W. MÜLLER ist die knöcherne Anlagenreduktion die primäre Ursache. Die Weichteile zeigen anfangs normales Wachstum, können sich später jedoch wegen Ausbleibens des Längenwachstums nicht weiterentwickeln.

V. Periphere Hypoplasien

Die Bezeichnung periphere Hypoplasie gilt sowohl für Fingerdefekte als auch für quere Stummelbildung, für Schnürringe und für exogene Syndaktylien. Als Ursache hat man früher wohl allzu häufig exogene Faktoren, wie amniotische Abschnürrungen und placentare, intrauterine oder extrauterine Beeinträchtigungen anerkannt. WERTHEMANN ist der Ansicht, daß sie viel häufiger endogener Genese sind und in die Gruppe der rückläufigen Schwankungen der Extremitäten eingeordnet werden müssen, zumal des öfteren (SCHADE, McCULLOUGH und McARTHUR) Erblichkeit nachgewiesen werden konnte. Ein gemeinsames Kennzeichen der peripheren Hypoplasien, das unter anderem auch für deren exogene Ursache spricht, ist die oft fehlende Erblichkeit. Für die Fälle von Extremitätenmißbildungen, die durch mechanische Ursachen entstehen, nach GRUBER sind etwa 2-6 % Mißbildungen äußerer Körperformen dieser Genese, müssen nach SCHWALBE folgende Bedingungen erfüllt sein:

1. Amnionfäden oder Verklebungen sollen am Ort der Schädigung nachzuweisen sein.
2. Die betreffende Mißbildung muß aus Strängen oder Verklebungen mechanisch erklärbar sein.

VI. Mißbildungen auf Grund von Störungen der primitiven Weichteilplatte

Wird die Entwicklung der primitiven Weichteilplatte gestört, können zwei Haupttypen von Mißbildungen entstehen:

1. Syndaktylien, bei denen die Ausbreitung in transversaler Richtung behindert ist.
2. Spalthandbildung, bei denen sich Defekte von der Peripherie keilförmig gegen das Handgelenk weiterentwickeln und sekundär das Entstehen oder die Weiterentwicklung der knöchernen Anlage behindern.

1. Syndaktylie

Sie kann auf verschiedene Weise entstehen, und daher ist der Begriff "Syndaktylie" zunächst ein rein morphologischer. Man unterscheidet zwischen endogen bedingter Syndaktylie, d.h. die Differenzierung des Weichteilmantels ist gestört, und exogen bedingter Syndaktylie, die durch Verwachsungen mit dem Amnion oder durch placentare Beeinträchtigung entsteht. Außerdem trifft STRÖER noch eine weitere Unterscheidung, indem er die kutane Syndaktylie, die nur in einer Verschmelzung der Weichteilmäntel besteht, von der knöchernen Syndaktylie trennt, bei der auch eine Verwachsung der Knochen vorliegt. Das Auftreten der Syndaktylie im Zusammenhang mit der Polydaktylie wurde schon bei den numerischen Schwankungen der Strahlenzahl erwähnt. Für die endogene Syndaktylie konnte der dominante Erbgang in mehreren Fällen nachgewiesen werden (W.MÜLLER, SCHLATTER, THOMSEN).

a. Löffelhand: Sie stellt eine totale Syndaktylie dar, bei der die Hand gewissermaßen auf dem Stadium der primitiven Handplatte stehen geblieben ist. Den Angaben WERTHEMANNs entsprechend, daß die knöcherne Differenzierung der Weichteildifferenzierung vorauseile, ist eine sklettogene Strahlenanlage vorhanden. Äußerlich dagegen zeigt die Hand keine Gliederung in einzelne Finger; die Nägel sind als ein querlaufendes Band angeordnet. Im ganzen ist die Hand verschmälert und verkleinert, und auch das ursprünglich in seiner Anlage vollständig vorhandene Knochensystem wird durch Raummangel in seiner Differenzierung behindert und hypoplasiert.
Die Akrocephalosyndaktylie (APERT) stellt eine Kombination von Löffelhand mit multiplen anderen Abartungen dar.

b. Syndaktylie einzelner Finger: Sie kann in verschiedenen Schweregraden vorkommen. Angefangen bei der Schwimmhautbildung zwischen zwei Fingern über deren Weichteilverschmelzung kann es bis zur knöchernen Verwachsung zweier oder mehrerer Strahlen kommen. Am häufigsten tritt sie zwischen den Fingern III und IV auf.

c. Akrosyndaktylie: Sie entsteht, wie auch andere exogene Mißbildungen, durch Verwachsung mit dem Amnion oder durch placentare Beeinträchtigungen. Bei ihr sind die Finger meist nur an den Enden miteinander verschmolzen, teilweise liegen sie auch gekreuzt übereinander. An der Basis der ehemals angelegten Interdigitalfalte findet man oft kleine, für eine Sonde durchgängige Grübchen, die als Beweis für die durch exogene Faktoren sekundär entstandene Verschmelzung gelten.

2. Spalthand

Für den dominanten Erbgang der Spalthand werden in der Literatur mehrere Beispiele angeführt (BARSKY, HANHART, STRÖER, LEWIS). Bei ihr besteht ein keilförmiger Weichteildefekt, der von der Peripherie ausgeht und sich gegen die Handwurzel verjüngt. Durch diese Defektbildung kommt es meist zu einer starken Beeinträchtigung des normal angelegten, wachsenden Skeletts, so daß dieses sekundär in seiner Weiterentwicklung gehemmt wird. So entstehen krebsscherenartig aussehende Mißbildungsformen, die in verschiedenen Schweregraden auftreten:
Typ I: Die Spalthand mit Verlust des dritten Fingers.
Typ II: Das Fehlen von Phalangen des III. oder IV. Fingers mit dem Auftreten der für die Spalthand geradezu typischen Transversalknochen, von BERGERET erstmalig Os transversale genannt. Sie sind infolge Raummangels quergelagerte Grundphalangen oder quergelagerte Mittelhandknochen.
Typ III: Bei ganz schweren Formen dieser Fehlbildung kann auch noch der radiale oder seltener auch der ulnare Scherenteil fehlen.

VII. Der angeborene, örtliche Riesenwuchs

Er kann als eine Art von Weichteilüberschuß angesehen werden und tritt nicht gleichmäßig an allen vier Extremitäten auf, sondern befällt beispielsweise nur

eine Hand oder auch nur einen Finger.
M.LANGE unterscheidet zwischen dem echten und dem falschen Riesenwuchs. Beim echten Riesenwuchs sind alle Gewebe des betroffenen Gliedmaßenabschnittes gleichzeitig vergrößert, so daß zwar ein vergrößerter, jedoch normal proportionierter Gliedmaßenabschnitt entsteht. Beim falschen Riesenwuchs ist nur das Unterhautfettgewebe von dem pathologischen Wachstum betroffen. W.MÜLLER glaubt, in dem umschriebenen Riesenwuchs das Gegenteil von Spalthänden sehen zu müssen. Er nimmt an, daß bei den Spalthänden ein primärer Weichteildefekt zu dem späteren Knochendefekt führt, während beim partiellen Riesenwuchs der Weichteilüberschuß die Hypertrophie des knöchernen Gewebes induziert.

VIII. Angeborene multiple, cartilaginäre Exostosen

Die multiplen cartilaginären Exostosen sind nach M.LANGE enchondrale Verknöcherungsstörungen, bei denen es an der Außenseite des Knochens zu Veränderungen kommt. Sie haben ihren Sitz meist an den Metaphysen der Röhrenknochen in unmittelbarer Nachbarschaft der knorpeligen Epiphysenfugen und gleichen, zumindest bei gewisser Größe, in ihrem feineren Aufbau dem Skelett. An den kleinen Röhrenknochen der Hand sind die Exostosen seltener und im allgemeinen nur in geringer Ausdehnung zu finden. Die meisten Autoren (u.a. HELLNER, LANE, MORDEJA. VITALLI) berichten, daß die multiplen cartilaginären Exostosen erst zwischen dem 1o. und 25. Lebensjahr entdeckt werden. Sie vergrößern sich während dieser Wachstumsperiode langsam über mehrere Jahre hinweg, bis es schließlich zu einer häufig schmerzlosen Verwölbung gekommen ist. Oft werden die multiplen cartilaginären Exostosen auch erst durch die von ihnen ausgelösten Komplikationen entdeckt: spontane Sehnenrupturen, Gefäß- oder Nervenkompression oder Behinderung der Gelenkbeweglichkeit.

IX. Multiple oder solitäre Enchondrome

Enchondrome haben nach M.LANGE einen rezessiven Erbgang mit geringer Penetranz. Es sind knorplige Geschwülste, die am häufigsten am Handskelett lokalisiert sind und expansives Wachstum zeigen. Die Knochen werden wabig blasig verändert und sind manchmal gegen die Weichteile nicht scharf abgrenzbar. Kleine Knochen werden unförmig aufgetrieben und teilweise bis in die Gelenke deformiert. Außerdem besteht die Gefahr der Spontanfraktur, welche häufig erst zur Entdeckung der Enchondrome führt. Diese sind oft auch so groß, daß sie eine Behinderung der Gelenkbeweglichkeit oder eine Hemmung des Sehnenmuskelgleitens bewirken.

X. Madelungsche Deformität

Die Madelungsche Deformität beruht auf einer angeborenen Wachstumsstörung des unteren Radiusendes. In der Pubertät entwickelt sich das Krankheitsbild meist am stärksten. Der Radius bleibt in seinem Wachstum hinter der Ulna zurück, verbiegt sich nach volar-ulnarwärts, und das Ulnaköpfchen springt nach dorsal hervor. Außerdem lockern sich dabei die Bänder der distalen Radio-Ulnargelenke. Aus allen diesen Faktoren resultieren Schmerz, Dislokation und eine wesentliche funktionelle Störung.

XI. Die angeborene ulnare Abduktion der Finger

Bei ihr sind alle Finger von den Metacarpophalangealgelenken aus um ca. 30° bis 40° nach ulnar abgewichen. Die Deformität soll nach DREYFUSS (1936) auf Verkürzung bzw. zu kurzen Anlagen der Ligg. accessoria collateralia beruhen, und Knochen, Nerven und Gelenke sollen primär keine Veränderungen zeigen.

XII. Kamptodaktylie

Sie ist eine Beugekontraktur des kleinen Fingers im Mittelgelenk (selten im Endgelenk). Gelegentlich können auch der IV., III. und II. Finger befallen sein. Das Gelenk selbst ist anatomisch intakt. In den meisten Fällen ist eine reine Weichteilkontraktur die Ursache.

XIII. Pollex flexus congenitus

Er kann auch als eine Art Kamptodaktylie angesehen werden. Er besteht in einer extremen Beugung des Daumens im Grundgelenk unter Anspreizung an die Hohlhand. Man kann in pathogenetischer Hinsicht zwei Gruppen unterscheiden. Im ersten Fall verursacht eine Tendovaginitis stenosans in der Höhe des Daumengrundgelenkes die Kontraktur, im zweiten Fall beruht die Beugung auf Fehlen oder mangelhafter Anlage der Daumenstrecksehne.

O P E R A T I V E R T E I L

A. ALLGEMEINER TEIL

I. Allgemeine Behandlungsgrundsätze der angeborenen Handdeformitäten

Man muß sich darüber im klaren sein, daß die Indikation zur operativen Behandlung einer angeborenen Fehlbildung der Hand nie eine vitale ist. Da jede Operation gewisse Gefahren mit sich bringt, von der Wundinfektion über Thrombophlebitis, Thrombose und Embolie bis zum leichten Kollaps und reflektorischem Atem- und Herzstillstand, ist sie nicht durchzuführen, um einzig ein kosmetisch befriedigendes Resultat zu erzielen. Nur eine Verbesserung der Funktion stellt eine Operationsindikation dar. Nur in ganz wenigen Grenzfällen kann auch aus kosmetischen Gründen die Operation gerechtfertigt sein, wenn sicher kein Funktionsverlust auftritt und eine Belastung durch die Operation nicht

gegeben ist. M.LANGE hat immer wieder darauf hingewiesen, daß unter Umständen ein Finger geopfert werden muß, wenn dadurch die Funktion der anderen Finger oder der ganzen Hand verbessert werden kann. H.KELLIKIAN ist der Meinung, daß eine deformierte, brauchbare Hand immer einer schönen unbrauchbaren vorzuziehen, und sogar die richtige, anatomische Konfiguration von sekundärer Bedeutung sei. Oft kann man aber auch mit einer Operation sowohl Funktion als auch Aussehen verbessern, z.B. bei Spalthand und Syndaktylie. BUNNELL ist der Ansicht, daß man sich ausnahmsweise dazu entschließen darf, das Aussehen einer stark deformierten Hand auch ohne funktionellen Erfolg operativ zu verbessern, wenn bei einem Kind oder dessen Eltern starke psychologische Komplexe bestehen.

Bevor man sich zur operativen Behandlung einer fehlgebildeten Hand entschließt, muß die Frage geklärt sein, ob dieser Mißbildungstyp überhaupt für eine Operation geeignet ist.

Mit größter Vorsicht ist die Indikation für das frühzeitige Abtragen von funktionell wertlos erscheinenden peripheren Weichteil- und Knochenbürzeln zu stellen, da selbst diese später dem Kind eventuell zur Unterstützung bestimmter Handfunktionen dienen können.

Bei schwer mißgebildeten und unzureichend angelegten Händen wird es natürlich nicht möglich sein, die Vollkommenheit der Hand wiederherzustellen. Man erreicht oft nur Teilerfolge, die dann jedoch meist einen erheblichen funktionellen Gewinn bringen.

Oft ist es als Erfolg zu werten, den Grob- oder Breitgriff, bei dem die dreigliedrigen Finger gegen den Handteller gedrückt werden und mit dessen Hilfe das Halten von großen und schweren Gegenständen möglich ist, zu erreichen. Im Gegensatz dazu steht der Spitz- oder Feingriff, bei dem der Daumen in Opposition zu den Fingern II-V gebracht wird, und dadurch kleine Gegenstände gegriffen und gehalten werden können.

Für alle Handfunktionen ist eine volle Ausbildung des sensiblen und motorischen Nervensystems, der Muskulatur und der Trophik nötig. Es besteht keine Aussicht auf einen Operationserfolg, wenn eine gute Durchblutung nach der chirurgischen Intervention nicht zu erwarten ist. Auch wenn die Sensibilität ausfällt oder die Muskulatur unkontrolliert ist, sollte man nicht operieren, da der Erfolg der Operation beim Vorhandensein trophischer Störungen schon weitgehend in Frage gestellt ist.
Die Frage nach dem Zeitpunkt der Operation variiert von Fall zu Fall. Generell ist man in der Orthopädischen Universitätsklinik von Berlin der Ansicht, und stimmt dabei mit M.LANGE, BUNNELL, KELIKIAN und anderen überein, daß bei Funktionsbehinderung durch die Mißbildung möglichst früh operiert werden soll, wobei man sich darüber im klaren sein muß, daß später eventuell eine Nachoperation nötig sein kann.
Wenn funktionelle Einschränkungen vorliegen, fällt der größte Stimulant des knöchernen Wachstums und der Weichteilentwicklung nicht nur der ganzen Hand, sondern des ganzen Armes, nämlich der funktionelle Gebrauch, weg. Wir sahen z.B. bei einem Fall von linksseitiger Löffelhand bei totaler Syndaktylie der Finger II-V, daß sich nach einer Syndaktylie-Operation, durch die der Druck des Weichteilmantels auf die Skelettanlage vermindert wurde, eine schlagartige Entwicklung eines Metacarpalknochens, der sich, als sich ein Syndaktylie-Rezidiv ausbildete, langsam wieder zurückentwickelte.
Kann das Kind die Hand benutzen und entwickelt diese sich weiter, sollte man mit der Operation bis zum fünften Lebensjahr warten. Eine zu früh durchgeführte Operation, bei der man, der kleinen Verhältnisse wegen, keine genaue Übersicht hat, kann sehr leicht zu einem Mißerfolg führen. Außerdem ist es für die Nachbehandlung durch die Krankengymnastin und Beschäftigungstherapeutin

eine Voraussetzung, daß der Intelligenzgrad des Kindes ausreicht, um die geschaffenen Funktionen zu nutzen. Wenn möglich, sollte man die Operation aber doch vor der Einschulung vornehmen, damit sich das Kind bei Schuleintritt an seine neue, endgültige Form der Hand gewöhnt hat. Außerdem benötigt man für die Operation und die Nachbehandlung, sei es mit korrigierenden Schienen, Gipsverbänden, krankengymnastischer Behandlung oder Beschäftigungstherapie doch oft mehrere Monate, die das Kind während der Schulzeit möglicherweise nicht ohne Schaden erübrigen kann.
Im Kindesalter sollte man möglichst keine Operation wie Arthrodese, Arthroplastik und Gelenkresektion vornehmen, die den Epiphysenfugen schaden und dadurch das Wachstum hemmen. Andere Operationen, wie Trennung verwachsener Finger, Osteotomie des Schaftes, Sehnenverlängerung können, natürlich auch mit Rücksicht auf die Epiphysenfugen, vorgenommen werden. An der kindlichen Hand sollte die Schnittführung so liegen, daß später möglichst keine längsgestellten Narben resultieren, da die Hand schneller wächst als die Narben, wodurch es zu Verbiegungen und Kontrakturen kommen kann.
Zur Deckung von Fingerhautdefekten werden wohl meist die freien Hauttransplantate, Krause-Wolffe-Lappen oder Thiersch-Lappen verwendet. Auch BUNNELL hält gestielte Hautplastiken bei Kindern nicht für zweckmäßig. Freie Hauttransplantate rät er je nach Alter des Kindes verschieden dick zu entnehmen.

II. Grundprinzipien der Handchirurgie

Da die Hand ein stark durchblutetes Organ ist und die zarten Gebilde leicht zerstört werden können, wenn das Operationsgebiet mit Blut bedeckt ist, sollte man eine Hand nur in pneumatischer Blutleere operieren. So sieht man jeden Nerven, jedes Gefäß, jede Sehne und kann subtil vorgehen und schonend operieren. Man vermeidet damit außerdem die übermäßige Reizung durch ständiges Tupfen und Anlegen vieler Klemmen. Gegen Ende der Operation wird die Blutleere gelöst und die Hand für einige Minuten erhöht gehalten, bis die kleinen Gefäße durch Thromben verschlossen sind und man nur noch die großen mit den Klemmen zu erfassen braucht.
Weiterhin ist bei einer Handoperation höchste Asepsis unumgänglich nötig, da hier nicht, wie bei der Bauchchirurgie, ein Peritoneum vorhanden ist, das kleine aseptische Fehler ausgleichen kann. Trotzdem kann es zeitweise auch bei allergrößter Vorsicht, durch verschiedene Faktoren zur Infektion, Nekrose und Abstoßung eines Transplantates kommen. Bei Gewebsschädigungen z.B. kann eine Keimansammlung stattfinden, oder durch tote Räume, Nähte unter Spannung, große Knoten, versenkte Fremdkörper, Spannungen im Fettgewebe oder bei Hautnaht mit ungenügender Blutstillung.
Ein weiteres Grundprinzip bei jeder Handoperation ist die atraumatische Technik, damit die Heilung unter minimaler Gewebsreaktion vonstatten geht.
Das komplikationslose Anwachsen eines Transplantats kann man unter Umständen durch eine präoperative Hautbehandlung fördern. Ein "Abhärten" der Haut an der Entnahmestelle durch Massagen und durchblutungsfördernde Maßnahmen kann die Haut gegebenenfalls gegen kleinere Traumen widerstandsfähig machen und ihr einen schnelleren Anschluß an das Blutgefäßsystem ermöglichen.

B. SPEZIELLER TEIL

I. Operative Behandlung der numerischen Variationen

1. Operative Behandlung der Polydaktylie

Eine operative Behandlung der Polydaktylie ist nicht immer nötig. Angezeigt ist sie, wenn Störungen der Handfunktionen vorliegen. Zeitweise gleichen sich die überzähligen Strahlen, besonders Binnenstrahlen, der Hand so unauffällig an, daß ältere Patienten sich so daran gewöhnt haben, daß sie eine Operation nicht mehr auf sich nehmen wollen.
Wenn man sich zum chirurgischen Eingriff entschließt, muß man sich nach röntgenologischer Feststellung des Knochenbestandes die Operation nach funktionellen und kosmetischen Gesichtspunkten festlegen (BUNNELL).
Finger, die erhalten werden sollen, müssen eigene Sehnen, Muskeln und Blutgefäße haben, und auch die Sehnen und Muskeln eines zu amputierenden Fingers sollten vorerst erhalten werden, um sie gegebenenfalls auf den verbleibenden Finger zu transplantieren.
Liegt eine cartilaginäre Epiphyse an der proximalen Basis des überzähligen Fingers, rät KELIKIAN diese abzutragen, da sonst die Gefahr des Weiterwachsens mit Ausbildung einer harten Schwellung besteht.
An der Orthopädischen Universitätsklinik von Berlin ist man der Ansicht, daß man bei der Polydaktylie dem Fall entsprechend das Operationsalter wählen muß. So ist es z.B. bei funktionsbehindernder Polydaktylie angezeigt, früh zu operieren, um eine Funktionsbesserung zu erhalten.

a. Behandlung bei doppeltem Daumen: Ein doppelter Daumen ist stets störend und wird daher entfernt (M.LANGE). Ein einfaches zusätzliches Weichteilbürzel rät HOPF möglichst früh zu entfernen, ebenso einen mit Skelett ausgestatteten aber hypoplastischen zweiten

Daumen. Bei einer symmetrischen Verdoppelung des Daumens oder seines Endgliedes kann man einen medianen Keil excidieren und die beiden Restteile zu einem Daumen verschmelzen lassen. Dieses Verfahren wurde erstmalig von CLOQUET angegeben. In jedem Fall muß jedoch darauf geachtet werden, daß die Kapsel des Grundgelenkes wieder hergestellt, wenn nötig gerafft wird. Dadurch wird einerseits die Stabilität wieder hergestellt, andererseits bleibt die Gelenkkapsel, die ernährende Basis des Knorpels, dadurch erhalten.
Stehen die gedoppelten Daumenanlagen in einem bestimmten Winkel zueinander, so kann es, um eine ausreichende Gegenüberstellung des Daumens zu den übrigen Fingern zu erreichen, nötig werden, eine Osteotomie an der Basis der Grundphalanx anzulegen.

1. G.A., männl., geb. 28.3.64 R. 163/64
Befund: Rechts: Finger normal. Radial, in Höhe des Daumengrundgelenkes der rechten Hand, ist ein 2 cm langer, an einer Hautbrücke lose hängender, überzähliger Strahl mit einer Phalanx.
Operation: (mit 1o Monaten) Entfernung des überzähligen lateralen Daumenstrahls rechts.
Abschlußbefund: (nach einem Monat) Gutes Ergebnis, freie Beweglichkeit des rechten Daumens.

2. Sch.M., männl., geb. 16.2.57 R. 693/57
Befund: Links: Doppelte Anlage des Endgliedes I, beide Partner 60° abgewinkelt, der radiale ist hypoplastisch. Grundphalanx und Metacarpale I sind regelrecht. Mittelphalanx V ist verkürzt und keilförmig (Klinodaktylie V).
Rechts: Der I. Strahl zeigt eine Beugekontraktur, ist insgesamt hypoplastisch, geringgradige Brachymesophalangie V.
Sonstige Befunde: Klumpfuß rechts, multiple Hämangiome, besonders auf dem linken Handrücken.
Operation: (mit 7 Monaten) Resektion des überzähligen Daumens links.
Operation: (mit 8 Monaten) Beseitigung der Beugekontraktur des Daumens rechts durch Ringbandexcision.
Abschlußbefund: (4 Wochen nach der Operation) Befriedigendes Ergebnis, noch leichte Beugekontrakturstellung im Daumenendgelenk rechts. Links gutes Ergebnis.

3. O.F., männl., geb. 26.3.64 R. 1330/64
Befund: Rechts: Doppelung des Daumenendgliedes, der radiale Anteil ist schwächer als der ulnare. Haut spannt sich flügelfellartig zwischen den beiden Partner aus, Fingernägel doppelt angelegt.
Operation: (mit 7 Monaten) Abtragung des radialen Anteils der Doppelanlage des Daumenendgliedes rechts.
Abschlußbefund: (14 Tage nach der Operation) Gutes Ergebnis.

4. Sch.A., männl., geb. 28.8.63 Kr.Nr. 1991/65
Befund: Rechts: Doppelanlage der Endphalanx des Daumens. Der radiale Partner hat keine Epiphysenfuge, beide Partner sind von einem gemeinsamen Weichteilmantel umhüllt, der einen doppelt breiten Nagel trägt.
Operation: (mit 2 Jahren) Entfernung der doppelten Daumenendgliedanlage rechts.
Abschlußbefund: (2 Monate nach der Operation) Befriedigendes Ergebnis, leichte Beugeeinschränkung im Grundglied des I. Fingers.

5. S.M., männl., geb. 21.3.52 R. 292/55
Befund: Rechts: Daumenendglied bilateral verbreitert, am Daumennagel ist eine mediale Delle in der Längsachse. Grundphalanx ohne proximale Epiphyse, sonst regelrecht. Doppelte Anlage der Endphalanx, ulnarer Partner besitzt eine proximale Epiphysenkernanlage. Radialer Partner ist hypoplastisch und etwa 60° abgewinkelt, besitzt keine Epiphysenkernanlage.
Operation: (mit 4,4 Jahren) Entfernung des lateralen Daumenendgliedes rechts, das im Endgelenk exstirpiert wurde.
Abschlußbefund: (1 Monat nach der Operation) Gutes Ergebnis, freie aktive und passive Beweglichkeit des rechten Daumens.

6. S.E., weibl., geb. 12.1.53 R. 47/53
Befund: Links: Grundphalanx I ist im distalen Abschnitt gabelförmig gespalten. Es schließen sich zwei gleich große und distal auseinanderweichende Endphalangen mit jeweils proximaler Epiphyse an. Kutane Syndaktylie zwischen den beiden Partnern.
Operation: (mit 4 Monaten) Abtragung des radialen, doppelt angelegten Daumenendgliedes.
Abschlußbefund: (1 Woche nach der Operation) Gutes Ergebni

7. H.L., männl., geb. 14.12.38 R. 608/41
Befund: Rechts: Grundphalanx I ist im distalen Abschnitt gabelförmig gespalten. Grundphalanx ohne proximale Epiphyse. Es schließen sich zwei spiegelbildlich angeordnete und verschmälerte Endphalangen mit jeweils einer proximalen Epiphyse an. Winkel zwischen beiden Partnern etwa 30°.
Operation: (mit 3 Jahren) Entfernung der lateralen Daumenanlage rechts.

Abschlußbefund: (1 Monat nach der Operation) Gutes Ergebnis, passiv im Endgelenk gut beweglich, aktiv noch geringe Einschränkung.

8. T.M., weibl., geb. 30.10.59 R.1819/60
Befund: Links: Grund- und Endphalanx des ersten Strahls doppelt angelegt, radialer Anteil etwas kleiner als ulnarer. Ulnarer Partner zeigt regelrechte Beweglichkeit im Grundgelenk, die Endgelenke stehen in mittlerer Beugestellung mit Subluxationsstellung.
Operation: (mit 8 Monaten) Exartikulation des überzähligen radialen Daumenstrahls und dessen Abtragung, Kapselraffnähte gegen die Subluxationsstellung der verbliebenen Grundphalanx.
Nachuntersuchungsergebnis: (4 Jahre nach der Operation) Röntgenologisch gute Weiterentwicklung des Grundgelenkes erkennbar, jedoch besteht eine Klinodaktylie im Endgelenk, die eventuell durch Narbenzug entstanden sein kann und deren operative Korrektur möglich ist. Der Daumen sieht hypoplastisch aus, ist jedoch opponierbar. Bei bestimmten Verrichtungen kommt kein guter Greifschluß zustande, bzw. der Daumen wird funktionslos abgespreizt gehalten.

9. P.S., weibl., geb. 30.6.61 R.2103/62
Befund: Rechts: Doppelanlage der Grund- und Endphalanx I syndaktyle Verbindungen der Grundphalangen.
Operation: (mit 1,6 Jahren) Abtragung des radialen Daumenstrahls rechts.
Nachuntersuchungsergebnis: (1 Jahr nach der Operation) Sehr gutes Ergebnis. Kind spielt unbehindert, greift alles rechts. Reizlose, gut verschiebliche Narbe. Leichte ulnare Abweichung im Grundgelenk, Spitzgriff möglich, Opposition einwandfrei, Faustschluß ohne Daumeneinschlag möglich. Röntgenologisch sieht es aus, als sei überhaupt keine Mißbildung vorhanden gewesen. Metacarpale I und Grundglied I sind ungestört weitergewachsen, gut entwickelte Grundgliedbasis (Abb. Nr.1).

10. F.F.-J., männl., geb. 12.3.57 R.1511a/57
Befund: Links: Doppelte Anlage von Grund- und Endphalanx I, radialer Partner hypoplastisch. Keine Ossifikationskerne im Handwurzelb reich. Epiphysenkerne altersentsprechend nicht dargestellt, kutane Syndaktylie zwischen beiden Partnern.
Operation: (mit [illegible] Monaten) Entfernung der radialen Doppeldaumenanlage links.
Abschlußbefund: (14 Tage nach der Operation) Gutes Ergebnis.

11. [illegible].I., weibl., geb. 1.9.40 R.21[illegible]/57
Befund: Rechts: Doppelanlage der Grund- und Endphalanx I, radialer Partner zeigt Triphalangie und ist hypoplastisch, hirsekorngroße Grundphalanx. Biphalangie III, Brachymesophalangie V (Klinodaktylie).

Links: Doppelanlage eines triphalangigen Daumens, Grundphalangen syndaktyl verbunden. Syndaktylie zwischen II und III mit Brachymesophalangie II und Hypoplasie des Endgliedes II. Aplasie der Endphalanx, Hypoplasie der Mittelphalanx III. Brachymesophalangie V (Klinodaktylie).

Sonstiger Befund: Spaltbildung der Füße mit Fehlen der II. und III. Zehe rechts, sowie der II. Zehe links. III. Zehe links ist hypoplastisch.
Operation: (mit 11 Monaten) Abtragung des überzähligen Daumenendgliedes rechts mit seiner rudimentären Grundphalanx und Entfernung der doppelten Daumenanlage links.
Abschlußbefund: (2 Monate nach der Operation) Gutes funktionelles Ergebnis.

12. Sch.T., weibl., geb. 12.12.64 R.1976b/65
Befund: Rechts: Daumengrundglied doppelt angelegt, Daumenendglied doppelt angelegt, mit zwei Nägeln.
Operation: (mit 1,4 Jahren) Abtragung des radialen Partners, subcapitale Grundgliedosteotomie, Opponensreinsertion rechts.
Abschlußbefund: (4 Wochen nach der Operation) Funktionell gutes Ergebnis, kosmetisch nicht ganz befriedigend, da noch eine Weichteilverdickung besteht. (3/4 Jahr nach der Operation) Einwandfreie Weichteilverhältnisse.

13. B.P., männl., geb.16.9.50 R.426/52
Befund: Links: Grund- und Endphalanx I doppelt angelegt, der accessorische Handteil ist hypoplastisch, Epiphysenossifikation nicht altersentsprechend. Ulnare Deviation der Endphalanx beider Partner und mangelhafte Weichteiltrennung.
Operation: (mit 2,6 Jahren) Absetzung des überzähligen Daumens links.
Abschlußbefund: (14 Tage nach der Operation) Gutes Ergebnis, Bewegung in allen Daumengelenken frei.

14. F.Th., männl., geb. 20.10.64 R.690b/65
Befund: Rechts: Doppelte Daumenanlage mit doppeltem Grund- und Endgelenk, geringgradige Hypoplasie des radialen Partners.
Operation: (mit 1 Jahr) Abtragung des radialen Partners der doppelten Daumenanlage rechts.
Abschlußbefund: (4 Wochen nach der Operation) Gutes funktionelles und anatomisches Ergebnis.

15. F.M., männl., geb. 30.3.63 R.359b/64
Befund: Rechts: Doppelt angelegter Daumen, Metacarpale I etwas verkürzt und verbreitert, radialer Partner ist kleiner als der ulnare.
Operation: (mit 2 Jahren) Entfernung des radialen Daumenstrahls rechts.
Abschlußbefund: (3 Wochen nach der Operation) Gutes Ergebnis.

16. P.V., männl., geb. 15.7.60 R.354/61
Befund: Rechts: Metacarpale I ist verkürzt, doppelte Anlage von Grund- und Endphalanx I, spiegelgleich. Knochenfragment zwischen Metacarpale I und Grundphalanx des ulnaren Partners. Mangelhafte Weichteiltrennung zwischen beiden Partnern.
Operation: (mit 6 Monaten) Abtragung des lateralen Daumenstrahls rechts unter Herauslösung aus dem Grundgelenk. Sowohl Gefäße als auch Beuge- und Strecksehnen waren in beiden Daumenanteilen angelegt.
Nachuntersuchungsergebnis: (3 Jahre nach der Operation) Der rechte Daumen ist etwas hypoplastisch und ein wenig in der Kraftleistung vermindert. Opposition und Spitzgriff möglich, Beugefähigkeit im Daumengrundgelenk nicht ganz normal, sondern etwas mit Überstreckvorgang verbunden. Das Kind spielt unbehindert, hat lediglich beim Halten der Eßwerkzeuge ganz geringe Schwierigkeiten. (Nach Aussage der Eltern soll es ein Spätentwickler sein, so daß diese Schwierigkeiten nicht durch die operierte Mißbildung bedingt zu sein brauchen).

17. B.Ch., weibl., geb. 15.7.48 R. 121/48
Befund: Rechts: Metacarpale I im distalen Abschnitt gegabelt, Grund- und Endphalanx I doppelt angelegt. Radialer Teil der Doppelanlage läßt nur knöcherne Rudimente der Grund- und Endphalanx erkennen und ist nur durch Weichteilbrücke mit dem Metacarpale I verbunden. Ulnarer Anteil bis auf leichte Adduktionsstellung im Endgelenk regelrecht. Geringgradige Brachymesophalangie V.
Operation: (mit 10 Monaten) Abtragung der lateralen Daumendoppelbildung rechts und Resektion bis zum Grundgelenk.
Abschlußbefund: (1 Monat nach der Operation) Gutes Ergebnis, gute Funktion und Position des Daumens.

b. Behandlung bei Verdoppelung des ulnaren Randstrahles:
Ein störendes Weichteilbürzel wird frühzeitig operativ entfernt. Wenn der zusätzliche Finger ein vollständiges Skelett enthält, soll man nach M.LANGE nicht nur den randständigen Finger, sondern auch einen Teil des dazugehörigen Metacarpale unter Abschrägung des verbleibenden Restes resezieren.

18. F.A., männl., geb. 27.11.63 R.885b/64
Befund: Links: Vollständig angelegter VI. Finger an der ulnaren Handkante, der mit dem Köpfchen des Metacarpale V articuliert. Zwischenfingerfalte zwischen V. und VI. Finger ist breit angelegt.
Operation: (mit 2,10 Jahren) Exarticulation des VI.Fingers links.
Abschlußbefund: (4 Wochen nach der Operation) Gutes Ergebnis.

19. L.U., männl., geb. 23.1.66 R. 73c/66
Befund: Beiderseits: Ulnar des V. Strahls, proximal vom Grundgelenk V ausgehend, ein VI. Finger, der aus Grund- und Endglied besteht und dessen Endglied einen normal ausgebildeten Nagel trägt.
Operation: (mit 4 Monaten) Abtragung des VI. Fingers beiderseits.
Abschlußbefund: (3 Wochen nach der Operation) Gutes Ergebnis.

c. Behandlung der Polydaktylie an Binnenstrahlen: Ist eine Operation bei Polydaktylie an Binnenstrahlen angezeigt, so sollte ein mitangelegtes Metacarpale, sofern es nicht stark hypoplastisch ist, mitentfernt werden. Transversalknochen (querliegende Grundphalangen oder Metacarpalia) müssen, da sie meist schwere Handfunktionsstörungen verursachen, entfernt werden.

d. Behandlung der Polydaktylie an Rand- und Binnenstrahlen: Hier sind je nach Art der Fehlbildung die verschiedensten Operationsmöglichkeiten anzuwenden. Bei einem von uns behandelten Kind wurden in fünf Sitzungen überschüssige Fingerstrahlen entfernt und Syndaktylien getrennt. Durch diese Operationen konnte eine gute Handfunktion geschaffen werden.

20. G.P., weibl., geb. 28.5.54 R. 676/56
Befund: Rechts: Metacarpalia IV und V sind als knöcherne Einzelfragmente dargestellt. An den Metacarpalia I, II und III ist der Röhrenknochencharakter noch erkennbar.
Strahl I: Breites Endglied, das mit dem Endglied des radialen Partners des doppelt angelegten II. Strahls synostotisch verbunden ist. Gemeinsame Epiphyse der beiden Endphalangen. Der endphalangeale Anteil des Daumens zeigt eine längsgerichtete Einkerbung.
Strahl II: Grundphalanx besteht aus drei bohnenförmigen Knochenrudimenten. Die Anordnung der Teilfragmente läßt das Bild einer Gabelung erkennen. Es schließen sich zwei getrennte Strahlen an, mit je einer Mittel- und Endphalanx. Winkel zwischen beiden Partnern etwa 170°.
Strahl III: Vier Phalangen, Grundphalanx besitzt distale Pseudoepiphyse.
Strahl IV: Dreifachbildung. Der radiale und ulnare Anteil sind dreiphalangig, beim medialen Partner scheint eine Biphalangie vorzuliegen, die End- und Mittelphalanx sind durch eine knöcherne Brücke verbunden. Das Metacarpale besteht aus vier Teilfragmenten, die in ihrer Anordnung das Bild der zweifachen Gabelung erkennen lassen.

Strahl V: Dreiphalangig, regelrecht.

Links: Metacarpalia wie rechts, II. und III. zeigen proximale und distale Epiphysen.
Strahl I: Wie rechts.
Strahl II: Keine Synostose des Endgliedes des radialen Partners mit dem I. Strahl. Grundphalanx besteht aus zwei knöchernen Fragmenten, sonst wie rechts.
Strahl III: Wie rechts.
Strahl IV: Dreifachbildung, alle Partner sind triphalangig.
Strahl V: Regelrecht.

Sonstige Befunde: Überschußbildung an den Füßen.

Operation: (mit 7 Jahren) Entfernung der doppelten Anlage des Endgliedes des I. Strahls rechts und des querliegenden Mittelhandknochens.
Operation: (3 Wochen später) Trennung der Syndaktylie II/III rechts.
Operation: (2 Monate später) Entfernung der doppelten Daumenanlage links, Exstirpation des II. und III. Fingers links und des Zwischengliedes zwischen IV. und V. Finger links.
Operation: (2 Monate später) Syndaktylietrennung III/IV rechts.
Operation: (5 Monate später) Syndaktylietrennung III/IV link
Abschlußbefund: (8 Monate nach der letzten Operation) Gutes Ergebnis. Ausgezeichnete Beweglichkeit der restlichen Finger.

2. Operative Behandlung der Oligodaktylie

Die Oligodaktylie ist bis auf die A- und Hypoplasie des I. Strahls der operativen Therapie kaum zugänglich, es sei denn, sie ist mit Syndaktylie kombiniert, so daß durch Syndaktylietrennung die Fingerfunktion verbessert werden kann.

a. Behandlung der Oligodaktylie des I. Strahls: Das Stadium I, bei dem ein zu kleiner und zu schmaler Daumen vorhanden ist, bedarf keiner operativen Behandlung.

Im Stadium II, bei dem Metacarpale I mit Metacarpale II articuliert, und wobei auch meist eine Hypo- oder Aplasie der Thenarmuskulatur vorliegt mit einer funktionell besonders schwerwiegenden Hypo- und Aplasie des Musculus opponens pollicis, kann ein operatives Vorgehen indiziert sein, um das hypoplastische Metacarpale I in funktionell ausreichende Oppositionsstellung zu bringen. Um dies zu erreichen, blockt man das angespitzte Metacarpale I in den mittleren Teil des Metacarpale II ein.

Im III. Stadium, bei dem nur noch ein funktionsloser Stummel anstelle des Daumens zu finden ist, kann man operativ zwei verschiedene Methoden anwenden. Entweder führt man eine Rückversetzung des hypoplastischen Daumens durch und stabilisiert ihn später mit einem körpereigenen Knochenspan, der zwischen Metacarpale II und hypoplastischem Metacarpale I bzw. Grundphalanx I zu liegen kommt, oder man entscheidet sich für das von BARSKY angegebene Verfahren. Dieses besteht darin, daß in einer ersten Sitzung der Daumen mittels Weichteilbrücke nach proximal versetzt wird. Ist die neurovaskuläre Versorgung des Daumens an dieser Stelle dann nach einigen Monaten sicher gewährleistet, wird in einer zweiten Sitzung ein Metatarsophalangealgelenk-Transplantat durchgeführt. Zu einem späteren Zeitpunkt sind dann noch, um die Beweglichkeit des transplantierten Gelenks zu gewährleisten, Sehnentransplantationen durchzuführen. Beim letzten Stadium der Rückbildung am I. Strahl, der Daumenaplasie, muß nicht unbedingt operiert werden. Es ist möglich, daß die Funktion einer Hand mit nur vier Langfingern gut ist und daher keine Operationsindikation gegeben ist. Ist die Gebrauchsfähigkeit der Hand jedoch stark vermindert, wird man sich, um die Funktion zu verbessern, zu einem operativen Daumenersatz entschließen. Die Phalangisation nach KLAPP, KREUZ und HOHMANN wird man, da sie ein bei der Daumenaplasie meist fehlendes Metacarpale I voraussetzt, nicht durchführen. Dieselbe Voraussetzung, nämlich ein vollständig oder zumindest teilweise angelegtes Metacarpale I, muß auch beim plastischen Daumenersatz oder dem Ersatz des Daumens durch die zweite Zehe gegeben sein, was bei der Aplasie des Daumens meist nicht der Fall ist. Die eben erwähnten Operationsverfahren sind jedoch oft zum Daumenersatz bei peripheren Hypoplasien zu verwenden und werden daher in diesem Abschnitt berücksichtigt.
Eine Möglichkeit zur Schaffung eines Daumens bei Aplasie des I. Strahls stellt die Schwenkdaumenbildung dar.

HILGENFELDT hat über gute Erfahrungen mit der Schwenkdaumenbildung berichtet. Bei diesem Operationsverfahren benutzt man den II. Finger zum Daumenersatz. Nach Herauslösen des Metacarpale II aus der distalen Handwurzelreihe wird es an seinem proximalen Ende verkürzt und zugespitzt in Oppositionsstellung zum III. Finger in den ersten radialen Handwurzelknochen eingebolzt. Der Vorteil dieser Methode liegt in dem Erhalten eines gefühlstüchtigen, funktionskräftigen Daumens mit Beuge- und Streckbewegung.

b. Behandlung der Oligodaktylie des V. Strahls: Ein funktionsloses Anhängsel anstelle des V. Fingers wird abgetragen.

21. C.C., männl., geb. 27.2.66 R.49c/66
Befund: Links: V. Finger hypoplastisch, mit zwei Knochenkernen und über eine Weichteilbrücke mit dem IV. Finger in dessen distalem Grundgliedsbereich verbunden. II. Finger verkürzt (Brachymesophalangie), zeigt eine deutliche radiale Deviation im Mittelgelenksbereich (Klinodaktylie). Syndaktylie I/II.
Operation: (mit 2 Monaten) Abtragung der rudimentären V. Fingeranlage links.
Abschlußbefund: (2 Wochen nach der Operation) Gutes Ergebnis.

c. Behandlung der Radiusaplasie: Eine Operation der Klumphand ist nicht in allen Fällen von Radiusaplasie indiziert. Kinder mit einem Dysmelie-Syndrom können auf Grund ihrer ektromelen Veränderungen, insbesondere wenn sie Streckkontrakturen im Ellenbogengelenk haben, nur durch die Klumphandstellung lebenswichtige Handlungen selbständig ausführen, z.B. Eßwerkzeuge zum Munde führen.
Ist die Operation indiziert, können, je nachdem ob eine Hypo- oder eine Aplasie vorliegt, verschiedene Verfahren angewendet werden. BARDENHEUER empfiehlt, das distale Ende der Ulna einige Zentimeter nach proximal längs zu spalten. In diese Knochengabel wird die Handwurzel eingestellt und fixiert.
AXHAUSEN verlagert, sofern noch ein Teil des Radius vorhanden ist, das proximale Ende des abgespaltenen, radialen

Ulnateiles nach radial, um es mit dem distalen Ende des hypoplastischen Radius zu verbinden. SAYRE führt bei einer Radiusaplasie eine Osteotomie zur Ausgradung der Ulna durch und dehnt gleichzeitig die kontrakten Weichteile durch eine Extension. In einer zweiten Sitzung bolzt er dann das zugespitzte distale Ulnaende in die Handwurzel ein.
HELFERICH und ENDERLEIN führen unter Schonung des Epiphysenknorpels die freie Transplantation eines Knochens durch.
M.LANGE behandelt bis zum 3. Lebensjahr nur konservativ und versucht mit redressierenden Schienen und Gipsverbänden die Handstellung zu normalisieren. Den ersten operativen Eingriff, der der Verlängerung der Weichteile durch Sehnenoperationen dient, nimmt er erst im dritten Lebensjahr vor. Führt auch das nicht zum Ausgleich der Fehlstellung, wird nach einem weiteren Jahr eine Verkürzungsosteotomie der Ulna vorgenommen.
Nach ALBEE wird ein an beiden Enden zugespitzter, periostbedeckter Tibiaspan zwischen die radialen Handwurzelknochen und die Elle fest eingebolzt.

22. Sch.J., männl., geb. 3.8.39 R. 351/48
Befund: Rechts: Klumphandstellung von 120°, Ulna in Varusstellung, Radius fehlt.
Operation: (mit 16 Jahren) Spanversteifung nach ALBEE.
Abschlußbefund: (2 Jahre nach der Operation) Guter Ausgleich der Klumphandstellung, gute Fingerbeweglichkeit.

23. Z.H.-J., männl., geb. 24.11.54 Kr.Nr. 192/54
Befund: Rechts: Arm wird in mittlerer Ellenbogenbeugestellung gehalten, Radiusaplasie, Hypoplasie des Ober- und Unterarmes. Rechte Hand steht in Klumphandstellung, die passiv nicht bis zur Mittelstellung ausgleichbar ist. Aplasie des Daumens, Teilversteifung der Finger I-IV in Streckstellung in Grund-, Mittel- und Endgelenken.
Operation: (mit 4,3 Jahren) Nach Vorbehandlung mit redressierenden Gipsverbänden wurde eine Klumphandkorrektur rechts vorgenommen. Die radialen Kapselanteile des Handgelenkes rechts wurden freigelegt und durchtrennt. Danach ließ sich die Hand mühelos ausgraden, so daß eine Sehnenverlängerung nicht erforderlich war.
Abschlußbefund: (9 Monate nach der Operation) Die Klumphandstellung ist passiv voll ausgleichbar, nicht dagegen

aktiv, bei entspannter Haltung besteht eine radiale Abduktion von 30°. Der Junge kann mit seinem Händchen einen Bleistift halten. Die Finger II-V sind in Streckstellung ziemlich rigide, nur der V. Finger kann gekrümmt werden.

II. Operative Behandlung der metrischen Variationen

Die häufigste Operation bei Längendifferenzierungsstörungen ist die der Triphalangie. Bei dieser Mißbildung ist für die Entscheidung des Operationsverfahrens zwischen der brachymesophalangen Form, bei der die Mittelphalanx nur unvollständig angelegt ist, und der dolichophalangen Form, bei der der Daumen durch eine normale Mittelphalangenlänge den Charakter eines Langfingers annimmt, zu unterscheiden. Während bei der ersten Form der Mißbildung, bei der meist nur eine Abschwächung der Opposition vorliegt, durch Exstirpation der überschüssigen Mittelphalanx meist eine normale Daumenfunktion erreicht werden kann, ist bei der zweiten Form ein kombiniertes operatives Vorgehen nötig. Neben dem knöchernen Eingriff zur Verkürzung des zu langen Daumens und seiner Drehung in Opposition zum II. Finger, durch die allein ein Feingriff möglich wird, müssen zur Schaffung einer ausreichenden Oppositionsbeweglichkeit des I. Strahls Sehnenplastiken durchgeführt werden. Für dieses Vorgehen sind von BUNNELL, BARSKY, ZRUBECKY und SCHARIZER verschiedene Verfahren angegeben worden.

24. W.Th., männl., geb. 8.1.62 R. 22c/62
Befund: Beidseits: Triphalangie des I. Strahls. Abweichungen von den Proportionen der normalen Längenskala für die Metacarpalia und Endphalangen. Metacarpalia IV und V kleiner als I. Endphalanx I kleiner als II und III. Noch keine Epiphysenkerne.
Operation: (mit 1 1/2 Jahren) Phalangisierung und Umstellung des linken Daumens in Opposition (Drehung des Daumens im Sattelgelenk) unter Resektion der Grundphalanxbasis und Entknorpelung des Metacarpale I. Fixierung in Gebrauchsstellung.
Unmittelbar nach der Operation kam es sofort zu Durchblutungsstörungen, die trotz Entfernung der Kirschnerdrähte, Rückdrehung des Daumens und lokaler Applikation

durchblutungsfördernder Medikamente nicht behoben werden konnten. Es kam zur fortschreitenden Nekrose des I. Strahls, die nach ca. 3 Wochen seine operative Absetzung erforderlich machte. Danach trat zufriedenstellende Wundheilung ein.
Abschlußbefund: Das Kind hat an der linken Hand nur noch 4 Finger und greift nach wie vor zwischen II und III.
Operation: (mit 4 Jahren) Pollisation rechts. Osteotomie des Metacarpale I in seinem proximalen Drittel und seine Einbolzung radial in das untere Drittel des Metacarpale II.
Nachuntersuchungsergebnis: (1 Monat nach der Operation) Beginnende Synostisierung zwischen den Knochen. Die anfänglich vorhandene Ab- und Adduktion wird jetzt im Sinne der Opposition des Daumens gebraucht.

25. Sch.Ch., weibl., 11.1.62 R.73c/62
Befund: Beidseitig: Triphalangie des I. Strahls, Metacarpalia und Endphalangen weichen von der normalen Längenskala ab. Alle Segmente des I. Strahls sind gegenüber den übrigen Strahlen verschmälert. Das Endglied des I. Strahls links weist eine durch eine Schaltstückmittelphalanx bedingte ulnare Klinodaktylie auf, die passiv nicht ausgleichbar ist.
Operation: (mit 1,4 Jahren) Entfernung des kleinerbsgroßen Schaltknochens und Fixierung des Endgliedes unter leichter ulnarer Spannung mit Kirschnerdrähten.
Nachuntersuchungsergebnis: (2 Jahre nach der Operation) Immer noch geringfügige ulnare Abweichung, jedoch viel weniger als vor der Operation. Ein aktiver Daumen-Zeigefinger-Spitzgriff ist durch die Operation nicht erreicht worden. (Kind faßt nach wie vor im Zangengriff, passiv ist er jedoch möglich). Bei zunehmender geistiger Reife ließ sich, da die anatomischen Voraussetzungen geschaffen waren, mit Hilfe von intensiver Beschäftigungstherapie eine willentliche Normalisierung der Funktion erreichen. Drei Jahre nach der Operation bestand eine gute Spitzgriffunktion (Abb.Nr.2).

26. D.E., männl., geb. 28.2.42 R.361/48
Befund: Links: Daumen hat dreieckiges Mittelgliedsrudiment, das infolge seiner Gestalt eine Adduktionsstellung des Daumens im Endgelenk bewirkt.
Operation: (mit 6 Jahren) Exstirpation des überzähligen, rudimentären Gelenks am linken Daumen.
Abschlußbefund: (4 Wochen nach der Operation) Gutes anatomisches und funktionelles Ergebnis.

27. L.S., weibl., geb. 30.9.63 R.150c/63
Befund: Links: Dreigliedriger Daumen. Interdigitalfalte I/II steht höher als II/III.
Operation: (mit 3 Jahren) Sydaktylietrennung, Phalangisierung nach KLAPP/KRAUZ.
Abschlußbefund: (1 Monat nach der Operation) Gutes Ergebnis, Daumen in guter Oppositionsstellung, deutlich vertiefte Kommissur zwischen I/II links.

Eine weitere operativ angehbare Störung der Längendifferenzierung stellt die Klinodaktylie dar. Vor der Einschulung sollte man sich aus funktionellen und kosmetischen Gründen zur operativen Korrektur entschliessen. Die Verlagerung der Haut von der konvexen auf die konkave Seite bereitet einige Schwierigkeiten. M.ISELIN bildet einen Fahnenlappen und legt seitlich einen quer verlaufenden Entlastungsschnitt. Die freigelegte Strecksehne wird zur konkaven Seite gezogen, so daß man das Gelenk sieht. Dort wird dann ein Keil, dessen Spitze zur konkaven Seite zeigt, herausgemeißelt, die neuen Arthrodesenflächen werden aufeinandergelegt und die Strecksehne wieder in ihre normale Stellung gebracht. Zur Fixierung legt man eine temporäre Drahtung an. Die Deckung des durch Excision entstandenen Defektes geschieht mit dem Fahnenlappen, die der Entnahmestelle mit freiem Transplantat. M.LANGE operiert nach der von M.ISELIN angegebenen Methode.

28. Sch.K., männl., geb. 25.7.51 R.2771a/61
Befund: Links: Die grobe Kraft der Hand ist eingeschränkt, die Hand ist kürzer als die rechte und im ganzen schmächtiger. Der II. Finger zeigt eine regelrechte Mittelgelenksachse, die Mittelphalanx ist extrem verkürzt und nach ulnar verbogen, dadurch ulnare Deviation der Endphalanx. Der III. Finger weist im Mittelgelenk eine ulnare Deviation von 30° auf, die auf vermehrtes Wachstum des radialen Epiphysenanteiles der Grundphalanx zurückzuführen ist. Das Köpfchen erscheint deformiert, die Gelenkachse um 30° nach ulnar geneigt, Beugung bei 90° schmerzhaft eingeschränkt, Streckung bis zu 175°, keine seitliche Wackelbewegung möglich.
Operation: (mit 1o Jahren) Subcapitale Osteotomie an der Grundphalanx des III. Fingers links und Fixierung mit Kirschnerdraht.
Nachuntersuchungsergebnis: (3 Jahre nach der Operation) Funktionell und kosmetisch zufriedenstellend, gerade Fingerachse, Beugeeinschränkung bis 120°, Streckung frei. Der Junge turnt, bastelt und schnitzt und fühlt sich nicht behindert (Abb.Nr.3).

29. M.T., männl., geb. 5.1.64
Befund: Rechts: Verkürzung und radiale Abweichung im Fingermittelgelenk des II. Fingers, die distale Gelenkfläche der Grundphalanx ist nach radial abgeflacht.
Operation: (mit 2 Jahren) Subcapitale Grundphalanxosteotomie am II. Finger rechts.

Abschlußbefund: (2 Monate nach der Operation) Befriedigendes Ergebnis, zufriedenstellende Stellung des II. Fingers rechts, nur noch geringe radiale Abweichung.

30. M.T., männl., geb. 9.7.62
Befund: Links: Brachymesophalangie II mit radialer Klinodaktylie des Endgliedes. Cutane Syndaktylie zwischen III und IV bis zur Mitte der Grundphalanx.
Operation: (mit 3 Jahren) Exstirpation der dreiecksförmig gestalteten Mittelphalanx II und Einstellung der Endphalanx auf die Grundphalanx in regelrechter Stellung.
Operation: (3 Wochen später) Syndaktylietrennung III/IV mit dorsalem und volarem Zellerläppchen und Krause-Wolffe-Lappen.
Abschlußbefund: (2 Monate nach der Operation) Gutes Ergebnis, einwandfreie Ausgradung des II. Fingers links, Grundgelenk frei beweglich. Gelenk zwischen Grund- und Endphalanx II ist in den Bewegungen noch geringgradig eingeschränkt. Tiefe Kommissur zwischen III und IV, Spreizung frei.

III. Operative Behandlung der Hypo- und Aplasie der Fingergelenke

Wenn die Aplasie eine Streckstellung im Mittelgelenk und damit eine hochgradige Beeinträchtigung des Faustschlusses bewirkt, ist eine Osteotomie anstelle des nicht angelegten Gelenks und Arthrodese in Gebrauchsstellung zu empfehlen.

IV. Operative Behandlung der Symbrachydaktylie

Bei der Symbrachydaktylie kann das operative Vorgehen ebenso wie das Bild der Mißbildung ganz verschieden sein. Steht bei nur geringgradiger syndaktyler Komponente das Fehlen der Binnenstrahlen im Vordergrund, muß man die unvollständig angelegten Phalangen, evtl. auch noch einen Teil Mittelhandknochen entfernen, um durch diese Kommissurvertiefung einen Zangengriff zu ermöglichen. Sind jedoch syndaktyle Verbindungen der Finger die Hauptkomponente dieser Fehlbildung, muß das operative Vorgehen deren Trennung zum Ziel haben. Eine nach der Syndaktylietrennung evtl. auftretende Instabilität der Fingerendgelenke der getrennten Strahlen kann durch eine Arthrodese in den Endgelenken oder durch Kapselraffungen beseitigt werden.

31. B.M., männl., geb. 16.12.56 R.1189a/58
Befund: Links: Normaler I. Finger, Biphalangie V, II. bis V. Strahl nur hypoplastisch angelegt mit verkürztem Endglied. Syndaktylie des II., III., IV. und V. Fingers. Die Finger II - V sind nur knorpelig angelegt, ihre Metacarpalia sind kleiner und ohne Epiphysenkerne.
Operation: (mit 2,3 Jahren) Entfernung der hypoplastischen Binnenstrahlen und Schaffung einer neuen Kommissur.
Abschlußbefund: (2 Monate nach der Operation) Gutes Ergebnis. Der Daumen kann gut an den kleinen Finger herangebracht werden, so daß auch kleinere Gegenstände mühelos gehalten werden können.

V. Operative Behandlung der peripheren Hypoplasien

Ein starr schematisches Vorgehen ist, wie bei allen operativen Behandlungen von angeborenen Handfehlformen, besonders bei den peripheren Hypoplasien nicht möglich. Trotz der Mannigfaltigkeit dieses Fehlbildungstyps haben sich jedoch auch hier einzelne Operationsmethoden für bestimmte Mißbildungsformen bewährt.

1. Operative Behandlung von Schnürringen

Jeden Schnürring rät M.LANGE möglichst nach dem sechsten Lebensmonat zu excidieren, nicht nur aus kosmetischen Gründen, sondern um das Auftreten von Lymphstauungen bei tiefer greifenden Schnürringen zu verhindern. Er empfiehlt die Ausführung nach M.ISELIN. Dieser geht zweizeitig vor (zunächst Operation des ersten Halbseitenringes, dann Operation des zweiten Halbseitenringes), um keine Ernährungsstörungen zu verursachen, excidiert ganz tief, vernäht das subkutane Fett nicht zirkulär, nimmt keine Fasciennaht vor, sondern schneidet die Fascie im Gegenteil weit ein und verschließt die Haut möglichst mit einer Zickzacknaht, womit die geringste Möglichkeit einer neuen Ringbildung geschaffen ist. FERGUSON operiert oberflächliche Schnürringe überhaupt nicht, nur bei Gefahr einer Lymphstauung excidiert er sie nach demselben Verfahren.

32. E.K., männl., geb. 27.6.44 R.2115a/57
Befund: Rechts: Grundglied II ist hypoplastisch und nur bis zum Übergang vom mittleren zum distalen Drittel erhalten. Über normaler Grundphalanx III ist hypoplastische Mittelphalanx III. Über Mittelphalanx IV ist hypoplastische Endphalanx IV. Schnürring im Bereich der Mitte der Mittelphalanx IV. Schnürring über der Mitte des Grundgliedes II.
Operation: (mit 9 Jahren) Entfernung des Schnürringes am II. Finger rechts in einer Sitzung (zirkuläre Excision, Lösung der Haut von der knöchernen Unterlage, Vereinigung der Hautränder unter leichtem Zug durch Knopfnähte).
Nachuntersuchungsergebnis: (10 Jahre nach der Operation) Patient ist Rechtshänder geblieben, schreibt in normaler Haltung, ist sportlich tätig. Keine sensorischen oder Durchblutungsstörungen. Weiche, gut verschiebliche Narbe. Spitzgriff zwischen Daumen und Zeigefinger möglich, wird praktisch jedoch mit Daumen und Mittelfingerstumpf ausgeführt.

33. K.B., weibl., geb. 19.1.58 R. 1579a/60
Befund: Rechts: Grundphalanx II ist in ihrem proximalen Anteil angelegt mit normal ausdifferenzierter Epiphysenfuge. Schnürringe in Höhe der Mitte der Grundphalanx IV und im proximalen Drittel der Grundphalanx III und IV.
Operation: (mit 2,6 Jahren) Zweizeitige Exstirpation der Schnürringe.
Nachuntersuchungsergebnis: (4 Jahre nach der Operation) Kind ist lebhaft, benutzt die rechte Hand ausschließlich als Greifhand, keinerlei Beeinträchtigung der Aktionsfähigkeit. Keine Gefühls- und Durchblutungsstörungen. Reizlose, gut verschiebliche Narben, Faustschluß voll möglich. Spitzgriff zwischen Daumen und Mittelfinger einwandfrei (Abb.Nr. 4).

2. Operative Behandlung der exogenen Syndaktylie

Bei den zu den peripheren Hypoplasien gehörenden exogenen Syndaktylien steht die durch die Verwachsung bedingte Hemmung der Fingerentwicklung ganz im Vordergrund. Man sollte die zusammengewachsenen Strahlen möglichst frühzeitig voneinander lösen, um sie vor weiterem Fehlwachstum zu schützen und ihnen die Möglichkeit zur Weiterentwicklung zu geben. Das Operationsverfahren unterscheidet sich dabei nicht von dem der kutanen und ossären Syndaktylie. Bei dem frühen Zeitpunkt der Operation ist man sich aber darüber im klaren, daß in sehr vielen Fällen eine Operationskorrektur nötig sein wird. Akrosyndaktylien, bei denen die Hände oft stark mißgebildet aussehen, können oft durch relativ kleine Eingriffe beseitigt werden.

34. M.F., männl., geb. 12.9.60 R.1860b/61
Befund: Rechts: Mittelphalanx III und IV hypoplastisch und nach distal konisch verlaufend, Endphalanx III hypoplastisch. Über dem distalen Drittel der hypoplastischen Mittelphalanx III ist ein Schnürring. Syndaktylie zwischen III und IV bis zur Mitte der Grundphalangen.
Operation: (mit 1 Jahr) Kommissurvertiefung III/IV rechts mit volarem und dorsalem Zellerlappen, Deckung der Fingerseiten mit Krause-Wolffe-Lappen.
Nachuntersuchungsergebnis: (3 Jahre nach der Operation) Einwandfreie Kommissur, Narben und Transplantat weich und gut verschieblich.

35. M.U., weibl., geb. 10.5.52 R.2152/57
Anamnese: Im Alter von 6 Monaten wurden an der rechten Hand, an welcher die Endglieder fehlten und die Finger II-V total verwachsen waren, die Finger II/III und III/IV durch Scherenschlag getrennt und ein Knochenstück (Metacarpale III) entfernt.
Befund: Rechts: Verminderte Anlage des Daumenendgliedes, Kernanlage des Zeigefingermittelgliedes, Mittelfingergrundglied ist stummelförmig. Varusstellung des Ringfingermittelgliedrudiments. Varusstellung des in allen drei Phalangen angelegten Kleinfingers. Schwimmhaut zwischen II/IV und IV/V bis zum Mittelgelenk.
Operation: (mit 2,4 Jahren) Exarticulation der III. Grundphalanx rechts, Zellerlappenbildung zwischen II und IV.
Nachuntersuchungsergebnis: (10 Jahre nach der Operation) Einwandfreie Kommissurbildung, beim Faustschluß erreicht nur der V. Finger die Hohlhand, IV. Strahl ist gut beugefähig aber zu kurz. II. Strahl läßt sich im Mittelgelenk nicht aktiv beugen. Kommissur zwischen IV und V in Mittelgelenkshöhe.
Die Geschicklichkeit des Kindes ist auf beiden Händen gleich. Das Kind schreibt z.B. rechts, näht links (Abb.Nr. 5).

36. K.E., männl., geb. 30.7.59 R.3685/59
Befund: Rechts: Der II. - V. Finger gehen konisch aufeinander zu, in Höhe des Mittelgelenks ist ein Schnürring, der die Finger zusammenbündelt, darüber knollig aufgetriebenes Weichteilbürzel. Grund- und Mittelphalanx II angelegt, Mittelphalanx II ist 90° nach ulnar abgeknickt und liegt am distalen Ende der Grundphalanx III an. Grundphalanx II und IV sind im distalen Drittel synostotisch verschmolzen, Grundphalanx V liegt der Mitte der Grundphalanx IV an. Im Weichteilbürzel zwei etwa hirsekorngroße Knochenrudimente. II. bis V. Finger syndaktyl verbunden. An der Basis der Fingerkommissur zwischen II. und III. Finger sondierbarer Hautkanal.
Operation: (mit 3 Jahren) Ablösung des Zeigefingers von den zum Block verwachsenen III., IV. und V. Fingern, Exarticulation der Grundphalanx III (der einzige vom III.Strahl angelegte Knochen) und Deckung der Hautdefekte mit Krause-Wolffe-Lappen.

Nachuntersuchungsergebnis: (2 Jahre nach der Operation) Sehr gute Handfunktion, Kind greift, schreibt. Griff zwischen Zeigefinger und Konglomerat IV-V ist sehr kräftig. Spitzgriff zwischen I und II ist möglich (Abb.Nr.6).

37. L.M., weibl., geb. 31.12.61 R. 6c/62
Befund: Rechts: Aplasie des Mittel- und Endgliedes des III. Fingers.
Links: Verwachsung der Finger II-V mit Verkürzung der Fingerstrahlen. II. Finger nach ulnar abgewichen, Endglied ist hypoplastisch, III. und IV. Strahl nur rudimentär angelegt.
Operation: (mit 2 Jahren) Isolierung des II. und V. Strahls links aus der häutigen Verbindung mit dem Rest des III. und IV. Strahls.
Nachuntersuchungsergebnis: (1/2 Jahr nach der Operation) Kind benutzt die Hand ohne Schwierigkeiten. Zeigefinger gut nach radial abspreizbar, V. Finger gut nach ulnar.

38. B.H., männl., geb. 11.4.54 R. 89/64
Befund: Rechts: Von den Fingern II - V sind nur dysplastische Grundphalangen angelegt, die sich nach distal verjüngen. Rudimentäre Mittelphalangen II, III, IV. Schnürring über dem distalen Drittel der Grundphalanx V. III. und IV. Finger sind syndaktyl verbunden.
Operation: (mit einem Jahr) Abtragung des IV. Fingers bis zum Grundgelenk und Bildung einer Interdigitalfalte zwischen III und V.
Operation: (mit 2 Jahren) Syndaktylietrennung III/II und Vertiefung des Interdigitalraumes mit Hilfe eines Zellerläppchens.
Nachuntersuchungsergebnis: (8 Jahre nach der Operation) Nach Beseitigung der zu engen Weichteilhülle haben sich alle vorhandenen Knochenteile gut weiterentwickelt und die Hand ist normal weitergewachsen. Faustschluß und Spitzgriff zwischen Daumen und Zeigefinger sind gut möglich, fester Handgriff. Es besteht jedoch Zyanoseneigung der Finger II - IV. Die Mutter gibt an, daß der Junge trotz des guten Operationsergebnisses die linke Hand mehr benutzt als die rechte.

39. K.R., männl., geb. 9.3.54 R. 27a/57
Befund: Rechts: Schnürring am Endgelenk des I. Fingers. II. Finger zeigt nur noch die Basis der Endphalanx. V. Finger bis zur hirsekorngroßen, rudimentären Mittelphalanx angelegt.
Links: Grundphalanx II - IV hypoplastisch, Hypoplasie der Mittelphalangen II - IV. Syndaktyle Verbindung zwischen den Fingerstummeln II und IV, die durch die Hautbrücke den III. Fingerstummel nach volar drängt. Sondierbarer Hautkanal in der Hautbrücke zwischen II und IV, die Syndaktylie reicht bis zu dem Mittelgelenk.
Operation: (mit knapp 3 Jahren) Syndaktyliespaltung III/IV links mit Bildung eines dorsalen Zellerläppchens.

Operation: (2 Monate später) Schwimmhautbeseitigung zwischen II/III links mit Bildung eines dorsalen Zellerläppchens.
Operation: (1 Jahr später) Syndaktylietrennung I/II links. Die Phalangisation erfolgt unter Bildung eines z-förmigen Hautschnittes und volarer und dorsaler Lappenbildung.
Nachuntersuchungsergebnis: (6 Jahre nach der Operation) Röntgenologisch ist eine gute Weiterentwicklung der vorhandenen Knochen erkennbar. Die Hand zeigt eine, im Rahmen des Möglichen, gute Gebrauchsfähigkeit, das Kind bastelt und baut. Leichte Zyanoseneigung der Finger der linken Hand.

40. B.S., weibl., geb. 21.11.62 R. 2458b/62
Befund: Rechts: Syndaktylie I - V, die proximalen Lücken der Zwischenfingerräume sind für eine Sonde gut durchgängig. Über den hypoplastischen Grundphalangen der Finger III bis V sind kleine Weichteilbürzel. Hypoplastische, sich überlagernde Grundphalangen I und II. Zwischen Grundphalanx III und IV rudimentäres, quergelagertes Knochenstück (Mittelphalanxrest). Am III. Finger Schnürring, am V. Finger Nagelrest.
Links: II. bis V. Finger sind bis auf einen kleinen Kanal an der Fingerbasis syndaktyl verbunden. V. Fingeranlage als kirschkerngroßes Weichteilbürzel. Schwimmhautbildung zwischen I. und II. Finger. I. Strahl regelrecht, II. Strahl verplumpte Grundphalanx, darüber zwei stecknadelkopfgroße Knochenrudimente. III. Grundphalanx nach distal zapfenförmig ausgezogen. IV. Strahl ebenfalls nur Grundphalanx angelegt. Über Grundphalanx V punktförmige hypoplastische Mittelphalanx.
Operation: (mit 3 Monaten) Syndaktyliespaltung I/II rechts.
Operation: (mit 2,6 Jahren) Syndaktyliespaltung III/IV links.
Operation: (mit 3,3 Jahren) Schwimmhautoperation II/III rechts, Metacarpolyse zwischen I und III rechts.
Operation: (5 Wochen später) Syndaktylietrennung II/IV links mit Exstirpation des III. Grundgliedes.
Abschlußbefund: (8 Wochen nach der letzten Operation) Gutes Ergebnis, einwandfreie Beweglichkeit der getrennten Finger.

41. H.W., weibl., geb. 14.4.39 R. 946/42
Befund: Links: Von der Grundphalanx I ist nur noch eine normal ausgebildete Basis vorhanden. Basis von Grundphalanx III und IV normal angelegt, zeigen jedoch an ihrer oberen Begrenzung eine spornartige Ausziehung. Grundphalanx V normal angelegt, darüber hypoplastisches Endglied. Die Finger III bis V sind syndaktyl verbunden. Schnürring in Höhe des distalen Drittels der Grundphalanx II und III und der Endphalanx V vereinigt die Finger. Deutlich sondierbarer Hautkanal an der Basis der Fingerkommissuren IV und V. Weichteilbürzel oberhalb der Grundphalangen III und IV mit hirsekorngroßen Knochenkernen.

Operation: (mit 3,2 Jahren) Isolierung des Kleinfingers.
Abschlußbefund: (1 Monat der nach Operation) Guter funktioneller Erfolg. Daumenstumpfkuppe und V. Finger können sich mühelos berühren.

42. Sch.S., weibl., geb. 17.8.62 R.1434b/63
Befund: Rechts: Daumen normal, Zeigefingergrundglied verdickt, läuft dann spitz aus unter Fehlen des Endgliedes. Finger III und IV sind in Beugestellung in Höhe der Mittelglieder häutig verbunden, zwischen den Grundgliedern läßt sich eine Sonde hindurchschieben. Kleiner Finger normal, in leichter Beugekontraktur.
Operation: (mit 1,3 Jahren) Trennung der Syndaktylie II/III rechts.
Abschlußbefund: (3 Wochen nach der Operation) Gutes Ergebnis.

3. Phalangisation

Beim Fehlen von Fingern, sei es aufgrund von amniotischen Abschnürungen oder durch quere Stummelbildung, kann die Phalangisierung der Mittelhandknochen einen erheblichen Funktionsgewinn bedeuten (A.N.WITT). Sie wurde 1916 von BURCKHARDT angegeben und auch von KREUZ, HILGENFELDT und von M.LANGE durchgeführt. Bei schlechten Hautverhältnissen muß unter Umständen das Metacarpale III geopfert werden. A.N.WITT phalangisiert die Mittelhand, wenn die Bedingungen es erlauben, möglichst ohne Herausnahme von Mittelhandknochen, um die Kraftleistung zu erhalten, im Gegensatz zu SCHINK, der Kopf und Schaft von den Metacarpalien II und IV reseziert und nur die Basen stehen läßt, um das Handgefüge zu erhalten.

43. J.I., weibl., geb. 28.11.47 R.2175a/57
Befund: Rechts: Quere Stummelbildung über den Metacarpalia II-V. Metacarpalia regelrecht entwickelt. Über Metacarpale II linsengroßer Knochenkern. Weichteilknospen über den Metacarpalia II-V.
Operation: (mit 10 Jahren) Phalangisation der Mittelhand rechts. In der ersten Sitzung wurde der Interphalangealraum II/I vertieft, Metacarpale III exstirpiert und ein Spalt zwischen II und IV gebildet. In der zweiten Sitzung wurde eine Kommissur zwischen IV und V gebildet.
Nachuntersuchungsergebnis: (7 Jahre nach der Operation) Trotz der Operation wird weiter alles mit der linken Hand ausgeführt und die rechte Hand nur als Hilfshand benutzt,

die kälteempfindlich ist und Zyanoseneigung zeigt. Sämtliche Stumpfenden sind mit der Daumenkuppe gut zu erreichen, ein "Ersatzspitzgriff" zwischen Daumen und V. Strahl ist möglich. Greiffähigkeit zwischen Daumen und II.Strahl wird als Scherengriff mit leidlicher Kraftleistung durchgeführt.(Abb.Nr.7).

44. P.H.J., männl., geb. 28.8.39 R.237/45
Befund: Rechts: Endphalanx II hypoplastisch. Von den Fingern III bis V ist nur der proximale Anteil der Endphalangen angelegt.
Links: Grundphalangen II, III, IV regelrecht. Mittelphalangen II und III rudimentär angelegt. Syndaktylie zwischen II. und III. Fingerstummel, die in ihrem peripheren Drittel einen gemeinsamen Schnürring aufweisen. Angelagert diesen beiden ist der IV. Fingerstummel, der durch eine Schwimmhaut bis zur Höhe der Mitte der Grundphalangen mit III verbunden ist.
Operation: (mit 13 Jahren) Resektion des III. Fingers links über der Mitte des III. Mittelhandknochens.
Abschlußbefund: (2,3 Jahre nach der Operation) Gutes funktionelles Ergebnis, gute Beweglichkeit des II. und IV. Strahls, ausreichende Greiffähigkeit. Spreizung und Adduktion der betreffenden Finger ist gut.

4. Operationen zum Ersatz des Daumens

Die Voraussetzungen zum operativen Daumenersatz sind bei den peripheren Hypoplasien, da bei ihnen das Metacarpale I meist vollständig oder teilweise angelegt ist, weitaus besser als bei den Daumenaplasien, bei denen wie schon erwähnt, das Metacarpale I meist fehlt. Es sind verschiedene Operationsverfahren möglich.
Bei der Metacarpolyse (KLAPP,HOHMANN,KREUZ) wird der I. Mittelhandknochen phalangisiert und damit ein Widerlager für die Langfinger geschaffen.
Die Metacarpolyse mit Verlängerung des Daumenstrahls ist ein gutes Verfahren, wenn neben dem Daumen auch Langfinger fehlen. Hierbei wird dann das Metacarpale II transplantiert (HILGENFELDT).

45. K.M., weibl., geb. 7.3.52 Kr.Nr. 188/52
Befund: Links: Periphere Hypoplasie I bis IV im Bereich der Grundglieder. Finger II bis IV sind weichteilmäßig miteinander verbunden.

Rechts: Daumen voll ausgebildet, Mittelglieder des II., III. und V. Fingers nur punktförmig, das des IV. Fingers etwas stärker entwickelt.
Operation: (mit 3 Jahren) Syndaktylietrennung II/III rechts.
Operation: (3 Wochen später) Syndaktylietrennung III/IV links.
Operation: (1 Jahr später) Phalangisation des Daumens links. Aufplockung des I. Strahls durch Halbmetacarpale II und Restgrundglied I.
Operation: (1 Jahr später) Syndaktylierezidivbeseitigung zwischen II und III rechts.
Abschlußbefund: (4 Monate nach letzter Operation) Gute Fingerfunktion.

Daumenersatz durch die zweite Zehe nach dem Verfahren von NICOLDANI stellt eine weitere Möglichkeit zur Herstellung eines Daumens dar. In der Orthopädischen Universitätsklinik von Berlin wird dieses Verfahren nicht durchgeführt, da es gegenüber dem plastischen Daumenersatz keine Vorteile hat. Infolge Durchtrennung der Nerven geht auch hierbei die Sensibilität verloren. Ein Nachteil des Verfahrens ist die sich aus dem Fehlen der zweiten Zehe ergebende Fehlstellung der anderen Zehen.
Beim plastischen Daumenersatz wird aus einem Rundstiellappen aus dem Unterbauch oder Oberschenkel eine Weichteilhülle für den neuen Daumen geschaffen und zu einem späteren Zeitpunkt ein autoplastischer Knochenspan in das Metacarpale I eingebolzt. Das Vorhandensein des I. Metacarpale ist wichtig, da der Knochenspan in die Handwurzelknochen nicht fest genug eingebolzt werden kann. Durch dieses Vorgehen schafft man einen passiven Widerhalt, der keine Sensibilität besitzt. EICKEN und WACHSMUTH konnten jedoch nach einiger Zeit das Auftreten mäßiger sensibler Innervation in dem Hauttransplantat beobachten.

VI. Operative Behandlung der Syndaktylie

Die Behandlung der Syndaktylie besteht heute einzig und allein in einer Operation. Die früher angewandten, konservativen Maßnahmen, die in allmählicher Abschnürung mit

Seidenfäden (FELICET) oder Durchquetschung der Hautbrücke mit einer Klammer bzw. zweier Keile mit gegen die Haut gerichteter scharfer Kante (MAISON, NEUVY und SPITZY) bestanden, hat man heute vollständig verlassen.

Noch nicht vollständige Übereinstimmung herrscht über den Zeitpunkt der Operation. Viele Autoren (M.LANGE, BUNNELL, HOPF, SCHINK, FERGUSON) operieren eine endogen bedingte Syndaktylie, bei der die Finger in einer ausreichend weiten Weichteilhülle liegen, so daß sie in ihrem Wachstum nicht behindert werden, erst kurz vor der Einschulung. In diesem Alter fallen die minutiösen Kleinkinderhandverhältnisse weg und man erzielt bessere Operationsergebnisse. KELIKIAN wartet am liebsten bis das Kind 3-4 Jahre alt ist, zeitweise operiert er aber aus Furcht vor einer Atrophie der Mm.interossei und lumbricales und einer Versteifung der Gelenke auch früher. CAMPBELL operiert Kinder, bei denen keine Wachstumsbehinderung der Finger vorliegt, nach dem 2. Lebensjahr, während A.N.WITT der Meinung ist, daß jede Syndaktylie in den ersten ein bis zwei Lebensjahren operiert werden sollte, um das Wachstum der einzelnen Strahlen von Anfang an in natürliche Bahnen zu lenken.
Das Wichtigste an der Syndaktylieoperation ist eine ausreichend tiefe Kommissurbildung zwischen den verwachsenen Fingern, die etwas tiefer sein soll, als eine normale Zwischenfingerfalte, da gewisse Schrumpfungen berücksichtigt werden müssen. Um diese gute Kommissur zu schaffen, gibt es verschiedene Verfahren, deren Ergebnis natürlich auch vom Ausgangsstadium der Mißbildung abhängt. Eine nur häutige Syndaktylie ist einfacher mit gutem Erfolg zu operieren als eine knöcherne Syndaktylie. Finger mit Doppelnägeln lassen sich weitaus schwerer operieren, als solche mit getrennt angelegten Nägeln.
WACHSMUTH hält das Verfahren von DIDOT mit Bildung eines Türflügellappens an jedem Finger, einen dorsalen für den größeren Finger, einen volaren für den kleineren Finger,

bei günstigen Fällen für das Ideale. BUNNELL warnt davor, da die Haut oft gespannt ist, so daß es leicht zur Nekrose kommen kann, die Narbenkontrakturen nach sich zieht, welche die Finger verbiegen. Auch wenn die Nekrose ausbleibt, steht die v-förmig an beiden Fingern herunterlaufende Narbe unter Spannung, das spitze V wird langsam zu einem U und eine neue Schwimmhaut entsteht. Diese Mißerfolge bei Anwendung des DIDOT'schen Verfahrens hat auch M.LANGE bestätigt. Er benutzt, genau wie BUNNELL, das Verfahren von COURTESY, bei dem ein volarer und ein dorsaler Dreieckslappen gebildet werden, die man in der Kommissur einlegt und gegeneinander vernäht. Die Hautdefekte an den Fingerseiten werden mit Thiersch-Lappen gedeckt. BUNNELL legt die Nähte an den Fingerseiten wellenförmig, damit sie beim Wachstum etwas nachgeben können. Die Dicke des Transplantats, das wegen der Schrumpfgefahr nicht zu dünn sein darf, wählt er je nach Alter des Kindes. Auch SCHINK operiert wie BUNNELL und hat damit gute Erfolge. Aber auch das Verfahren nach M.ISELIN hat sich bewährt, der einen dorsalen und volaren rechteckigen Lappen bildet, diese in der Kommissur locker gegeneinandernäht und die Fingerseiten mit einem Transplantat deckt. An der Orthopädischen Universitätsklinik von Berlin werden meist ein dreieckiger dorsaler und volarer Zellerlappen gebildet, die in die Kommissur eingelegt werden. Die Fingerhautdefekte werden mit Krause-Wolffe-Lappen gedeckt.

Bei der knöchernen Syndaktylie, die für SULTAN 1910 noch keiner operativen Therapie zugänglich war, bildet M.LANGE zwei Schwenklappen, um gute Hautdeckung zu erreichen und deckt die restlichen Hautdefekte mit Transplantaten.

Wenn beide Finger funktionell eigenständig sind, d.h. beide haben Sehnen, Nerven und Gefäße, wird man natürlich beide Finger zu erhalten suchen. Ist einer der Finger nur unvollständig angelegt und kann keine Funktionstüchtigkeit von ihm erwartet werden, trägt M.LANGE ihn ab.

Ist nur eine Sehne für zwei Finger angelegt, läßt BUNNELL sie an dem besseren Finger im Hinblick darauf, an dem anderen später eine Sehnentransplantation durchzuführen. THISSEN spaltet, wenn nur eine Sehne vorhanden ist, diese, und setzt in jeden Finger eine Hälfte ein. Ist nur ein Nerv für zwei Finger vorhanden, sollte dieser nach BUNNELL an einem Finger bleiben, da beim wachsenden Kind die Nervenversorgung auch am anderen Finger wiederhergestellt werden kann. Bei nur einer Gelenkkapsel für zwei Strahlen, die nach Fingertrennung eine offene Gelenkseite zur Folge hat, operiert BUNNELL am liebsten gar nicht, besonders wenn die Funktion nicht allzu schlecht ist. Bei Spaltung von Doppelnägeln rät er, an ihrer Durchtrennungsstelle auch einen Teil des Nagels und der Matrix zu resezieren, damit durch Verschiebung eines spitzen Hautlappens von der Fingerbeere her eine neue Nagelkante entsteht.

46. P.D., männl., geb. 8.7.48 R. 853/54
Befund: Beiderseits: Schwimmhautbildung zwischen den Fingern II-V bis zu den Mittelgelenken. Handskelett o.B.
Operation: (mit 6 Jahren) Syndaktylietrennung II/III und III/IV rechts mit Bildung eines dorsalen Schwenklappens.
Operation: (1 Monat später) Syndaktylietrennung III IV links. Bildung eines dorsalen Zellerläppchens, Mobilisierung der umgebenden Haut.
Abschlußbefund: (2 Monate nach der Operation) Gutes Ergebnis, gute aktive Abspreizbarkeit der Finger, Bewegung in allen Gelenken frei.

47. A.H., männl., geb. 2.9.53 Kr.Nr. 2247/57
Anamnese: 1. Operation mit 9 Monaten (andere Klinik)
2. Operation mit 1 Jahr (andere Klinik).
Befund: Links: Leichte Schwimmhautbildung zwischen III. und IV. Finger, besonders volar, und Beugekontraktur in den Mittelgelenken.
Operation: (mit 5 Jahren) Rezidiv-Syndaktylieoperation. Entfernung der Narben, Bildung eines volaren und dorsalen Zellerläppchens und Deckung der Fingerhautdefekte mit Krause-Wolffe-Lappen.
Abschlußbefund: (10 Monate nach der Operation) Gutes Ergebnis, volle Spreizbarkeit der Finger.

48. H.I., weibl., geb. 2.9.45 R 2912/60
Anamnese: 1. Syndaktylie-Operation als Säugling,
2. Syndaktylie-Operation mit 3 Jahren,
3. Syndaktylie-Operation mit 6 Jahren.

Befund: Links: Die Hand ist deutlich kleiner als die rechte, nur der I. Strahl ist nicht hypoplastisch. Der II. Finger ist deutlich dicker und kürzer als die anderen und weist im Endgelenk eine Beugekontraktur von 160° auf. Schwimmhautbildung zwischen II/III bis zur Mitte der Grundphalanx.
Operation: (mit 15 Jahren) Narbenexcision links, Vertiefung der Kommissur, Bildung eines dorsalen Zellerläppchens.
Abschlußbefund: (1,5 Monate nach der Operation) Befriedigendes Ergebnis, gute Einheilung des Transplantats, zunehmende Fingerbeweglichkeit. Im Zeigefingermittel- und Endgelenk noch keine volle Bewegung möglich.

49. D.J., männl., geb. 13.6.41 KrNr.218/58
Anamnese: 1943 Syndaktylie-Operation.
Befund: Links: Schwimmhaut zwischen den Grundgelenken des III. und IV. Fingers, Beugekontrakturen von 90°.
Operation: (mit 17 Jahren) Beseitigung der Schwimmhautbildung und der Beugekontraktur an den Fingern III und IV links unter Bildung eines volaren Zellerläppchens und Deckung der Fingerhautdefekte mit Krause-Wolffe-Lappen.
Abschlußbefund: (1,5 Monate nach der Operation) Befriedigendes Ergebnis, noch endgradige Beugekontraktur im Mittelgelenk des IV. Fingers, ganz gering auch noch am III. Finger. Aktive Beugung in den Fingergrundgelenken gut, im Mittelgelenk weitgehend eingeschränkt. Vor der Operation bestanden jedoch viel stärkere Kontrakturen.

50. K.R., weibl., geb. 21.3.43 R.208/64
Anamnese: 1948 Syndaktyliespaltung III/IV beiderseits.
Befund: Beiderseits: Reizlose Operationsnarben an den gegenüberliegenden Seiten der III. und IV. Finger. Überstreckstellung beider Mittelfinger, besonders links starke Abduktionsstellung des Mittelfingerendgliedes durch Narbenzug. Schwimmhautfalten an der Basis III/IV beiderseits.
Operation: (mit 12 Jahren) Syndaktyliespaltung rechts unter Bildung eines volaren und dorsalen Zellerläppchens, Deckung der Hautdefekte mit Thiersch-Transplantaten.
Operation: (3 Monate später) Excision der Narbenkontraktur der linken Hand (Technik nach Morrestin) mit kleinen z-förmigen Schnitten, und Spaltung der Restsyndaktylie unter Zellerlappenbildung und Deckung der Hautdefekte mit Krause-Wolffe-Lappen.
Nachuntersuchungsergebnis: (9 Jahre nach der letzten Operation) Vollauf zufriedenstellend, lediglich rechts leichte radiale Abweichung des IV. Fingers vom Mittelgelenk ab. Beiderseits weiche, reizlose Narben und volle Funktionstüchtigkeit aller Finger. Auch das Aussehen beider Hände ist völlig unauffällig.

51. F.U., weibl., geb. 11.9.47 R.92/48
Befund: Beiderseits: Weichteilsyndaktylie III/IV, die bis zu den Endgliedern reicht. Freie Beweglichkeit der Finger, kein Knochendefekt.
Operation: (mit 1 Jahr) Syndaktylietrennung III/IV beiderseits mit Türflügelhautschnitt und Hautnaht.
Operation: (mit 2 Jahren) Entfernung der Flügelnarben des IV. Fingers beiderseits, manuelle Redression im Sinne der Streckung (Aufreißen der Haut).
Operation: (mit 4 Jahren) Narbenkorrektur beiderseits mit gestieltem Bauchhautlappen.
Operation: (mit 6 Jahren) Entfernung einer Narbenkontraktur des III. Fingers links, gestielter Hautlappen.
Operation: (mit 11 Jahren) Korrektur des Bauchhautlappens am IV. Finger rechts, der durch Entnahme von Fett etwas dünner gestaltet wird.
Nachuntersuchungsergebnis: (6 Jahre nach der letzten Operation) Einigermaßen gutes funktionelles Ergebnis. Kosmetisch nicht zufriedenstellend.
Rechts: Mittelfinger weicht im Endglied ab, Fingernagel deformiert. Am Ringfinger durch Narbenzug bedingte radiale Deviation von 45°, außerdem Beugung im Endgelenk.
Links: Verschiebliche Narben, Beugung und Spreizfähigkeit normal, Störung der Ringfingernagelbildung.

52. Sch.J., männl., geb. 7.10.40 R.2212a/57
Befund: Rechts: Syndaktylie IV/V bis zum Mittelgelenk des IV. Fingers und bis zum Endgelenk des V. Fingers reichend. Die Grund- und Mittelphalanx des V. Fingers zeigt an der Radialseite eine konkave, verstärkte Einschwingung. Die Endphalanx des V. Fingers ist hypoplastisch.
Operation: (mit 3 Jahren) Syndaktylietrennung rechts mit Bildung eines dorsalen Hautlappens, der zipfelig in die Kommissur gezogen werden kann und gleichzeitig den Defekt am IV. Finger deckt. Der Defekt am V. Finger wird mit einem Bauchhautlappen gedeckt.
Abschlußbefund: (4 Wochen nach der Operation) Gutes Ergebnis.

53. R.H., weibl., geb. 1 .4.41 R.2164a/57
Anamnese: mit 7 Jahren Syndaktylieoperation an der Charité.
Befund: Links: Syndaktylie-Rezidiv zwischen dem III. und IV. Finger.
Operation: (mit 8 Jahren) Excision der Narben am IV. Finger links. Da genügend Haut zur Deckung da ist, keine Plastik.
Abschlußbefund: (1 Monat nach der Operation) Befriedigendes Ergebnis, aktive Beweglichkeit des IV. Fingers im Grundgelenk gering eingeschränkt.

54. Sch.K., weibl, geb. 10.8.51 R. 229a/58
Anamnese: Syndaktylieoperation mit 1 Jahr.
Befund: Links: Hand im ganzen etwas kleiner als die rechte. Zwischen II/III und III/IV Schwimmhautrezidiv. Reizlose Narben an den Schwimmhäuten.
Operation: (mit 6 Jahren) Syndaktylietrennung II/III und III/IV links mit Zellerlappenbildung. Deckung der Fingerhautdefekte mit Krause-Wolffe-Lappen.
Nachuntersuchungsergebnis: (7 Jahre nach der Operation) Einwandfreie, normal tiefe Kommissuren, weiche, gut verschiebliche Narben. Funktion der linken Hand ist trotz deren Hypoplasie nicht wesentlich eingeschränkt. Die grobe Kraft entspricht nahezu der der rechten Hand.

55. R.M., weibl., geb. 19.9.56 Kr.Nr. 427/57
Befund: Beiderseits: Der III. und IV. Finger sind zusammengewachsen.
Operation: (mit 1 Jahr) Syndaktylietrennung rechts mit dorsalem Zellerlappen und Krause-Wolffe-Lappen.
Operation: (2 Monate später) Syndaktylietrennung III/IV links mit dorsalem Zellerlappen und Krause-Wolffe-Lappen.
Abschlußbefund: (4 Monate nach der Operation) Rechts gutes Ergebnis, links befriedigendes Ergebnis (leichte radiale Narbenkontraktur am IV. Finger).

56. Sch.S., weibl., geb. 9.2.51 R. 1835a/58
Befund: Links: Totale kutane Syndaktylie III/IV. Skelett o.B., Gelenke frei beweglich.
Operation: (mit 7 Jahren) Trennung der Finger, Bildung von zwei Zellerläppchen, Deckung der Hautdefekt mit Krause-Wolffe-Lappen.
Abschlußbefund: (4 Wochen nach der Operation) Gutes Ergebnis, freie Beweglichkeit der operierten Finger, gute Kraftleistung.

57. F.B., weibl., geb. 21.12.50 R. 90/64
Befund: Links: Der III. und IV. Finger sind bis zum Endglied durch Schwimmhaut miteinander verbunden, zwischen den distalen Enden der Endglieder des III. und IV. Fingers ist eine knöcherne Brücke. Daher sind die Endglieder nicht gegeneinadner verschieblich. Keine Einschränkung der Fingergelenksbeweglichkeit.
Operation: (mit 2 1/2 Jahren) Syndaktyliespaltung und Trennung der Synostose der Endglieder III/IV links. Die Hautdefekte wurden im Grundgliedbereich mit einem dorsalen Hautlappen gedeckt, die restlichen Wundflächen mit Transplantat aus dem Oberschenkel versorgt.
Operation: (mit 9 Jahren) Narbenkorrektur mit Morrestin-Plastik am IV. Finger links. Die Narbenstränge wurden exakt entfernt, durch Verschiebung der z-förmigen Lappen gelingt die Deckung ohne Schwierigkeiten, ebenso die Vertiefung, Kommissur mit Zeller-Läppchen.
Nachuntersuchungsergebnis: (5 Jahre nach der letzten Operation) Es besteht noch eine leichte ulnare Deviation des Mittelfingers und radiale Deviation des Rinfingers, die sich jedoch

funktionell nicht störend bemerkbar machen. Das Mädchen ist von Geburt an Linkshänderin und kann alle anfallenden Arbeiten ohne Schwierigkeiten ausführen. Tadellose Kommissur, guter Faustschluß und erhebliche Griffestigkeit.

58. ..H., männl., geb. 9.12.61 R. 87c/63
Befund: Links: Syndaktylie zwischen III. und IV. Finger und Synostose zwischen IV. und V. Finger.
Operation: (mit 2 Jahren) Syndaktylietrennung III/IV links mit dorsalem und volarem Zellerläppchen und Krause-Wolffe-Lappen.
Abschlußbefund: (1 Monat nach der Operation) Gutes Ergebnis, die Beweglichkeit der Finger ist ausgezeichnet.

59. B.R., männl., geb. 7.5.44 Kr.Nr. 757/55
Befund: Rechts: Daumen vollständig angelegt und frei beweglich. Ferner zwei weitere Strahlen angelegt, vermutlich der II. und III. Diese sind in Grund- und Mittelphalangen abgrenzbar, die Endphalangen sind ossär verbunden, es ist nur ein Nagel angelegt.
Operation: (mit 11 Jahren) Trennung der Syndaktylie rechts, Bildung eines volaren Türflügellappens und eines Zellerläppchens. Deckung der Hautdefekte mit Krause-Wolffe-Lappen.
Ergebnis: (2 Jahre nach der Operation) Gutes funktionelles Ergebnis, Greifschluß mit dem Daumen möglich, Faustschluß des III. Fingers voll, des IV. Fingers teilweise möglich. Jedoch kann der Patient beim Spitzgriff zwischen Daumen und den freien Fingern keine rechte Kraft aufbringen, da das Endglied des Fingers nachgibt und in Überstreckstellung steht.
Operation: (mit 13 Jahren) Fingerarthrodese II. Finger rechts.
Abschlußbefund: (3 Jahre nach letzter Operation) Gutes Ergebnis. Der Patient ist jetzt als Maschinenarbeiter beschäftigt und gibt an, seinen beruflichen Anstrengungen voll gewachsen zu sein. Volle Oppositionsfähigkeit des rechten Daumens gegenüber den beiden restlichen Fingerstrahlen. Guter Spitzgriff des Daumens mit den restlichen beiden Strahlen möglich. Sensibilität normal.

60. L.M., männl., geb. 27.11.63 R. 668b/66
Befund: Rechts: Daumen normal, II. Strahl bis zum Mittelgelenk deutlich verbreitert, ab Mittelgelenk durch Weichteilbrücke verbundene Doppelanlage mit zwei Nägeln an normaler Stelle. Anstelle des Mittelfingers befindet sich eine bis an die Mittelhand reichende Weichteilkommissur, wobei sich in der Tiefe ein zwischen dem II. und IV. Metacarpale querliegender Knochen befindet.
Links: IV. und V. Finger normal, anstelle des III. Fingers zieht eine bis in die Mitte der Mittelhand reichende Weichteilkommissur nach proximal. I. und II. Finger knöchern weitgehend normal, doch durch eine bis zu den Endgliedern reichende Schwimmhautbildung miteinander verbunden.
Operation: (mit 2,6 Jahren) Syndaktylietrennung II/III links.
Abschlußbefund: (2 Wochen nach der Operation) Gutes Ergebnis.

Die unterschiedlichen Ergebnisse bei den Syndaktylie-Operationen sind durch die verschiedenen Methoden unter den verschiedenen Direktoraten der Klinik zu erklären. So wurden unter der Leitung von Prof.Dr.A.N.Witt nur die im allgemeinen Teil beschriebenen und erprobten Syndaktylie-Verfahren angewandt, während früher auch noch Verfahren wie manuelle Redression (Aufreißen der Haut), Türflügelhautschnitt und einfacher gestielter Hautlappen üblich waren.

VII. Operative Behandlung der Spalthand

Bei der Spalthand sind je nach dem Schweregrad (Typ I, II oder III) der Fehlbildung verschiedene operative Vorgehen angebracht.

Beim Typ I muß der zu tief gehende Interdigitalraum und der mittelständige Fingerdefekt beseitigt werden. Dies gelingt durch Annäherung der beiden sich gegenüberliegenden Metacarpalia, Ausschneidung der überschüssigen Haut und Adaptation der Wundränder (CAMPBELL, FERGUSON).

Hat man beim Typ II eine gut ausgebildete Zangenform mit guter Opposition, ist keine Behandlung nötig. Anders ist es, wenn die Zangen weit, fast horizontal auseinanderstehen und ein Zangengriff nicht möglich ist. Hier kann man durch eine Operation sowohl Funktion als auch Aussehen verbessern. BUNNELL sowie auch M.LANGE u.a. entfernen die Mittelhandknochen der fehlenden Finger, besonders auch die manchmal vorhandenen Transversalknochen und bringen die beiden Scheren aneinander. Ist die Opposition nicht möglich, wird eine Umstellungsosteotomie vorgenommen. M.LANGE legt besonderen Wert auf das zweizeitige Vorgehen bei dieser Operation. Fehlen Muskeln und Sehnen, helfen oft Transplantationen, die in einer dritten Sitzung durchgeführt werden, zur aktiven Bewegung. FERGUSON und CAMPBELL verkürzen lediglich einen zu tiefen Spalt durch Aneinanderbringen der beiden Handteile.

Beim Typ III, der hochgradigen Form dieser Mißbildung mit kaum vorhandenen Handstrahlen, exstirpiert HOPF einen Mittelhandknochen und bildet einen Spalt in der Mittelhand. Ebenso geht CAMPBELL vor, aber er stellt in einer zweiten Sitzung ein Rudiment der Mittelhand um, damit ein Zangengriff möglich wird. BERNBECK ist der Meinung, daß man therapeutisch kaum etwas funktionell oder anatomisch verbessern kann. Er sieht die Versorgung mit einem kosmetischen Prothesenhandschuh als einzige Möglichkeit.

61. S.V.,männl., geb. 29.8.1961 R.722b/62
Befund: Rechts: Weichteilspalte zwischen II. und IV. Fingerstrahl. Deformierung und Querlagerung der Grundphalanx des I. Strahls und Deformierung dessen Endphalanx. Anlage von sechs Metacarpalknochen.
Links: Weichteilspalt zwischen dem II. und IV. Finger. An der Basis des Spaltes ein Os transversale, wahrscheinlich Grundphalanx III, da fünf Metacarpalia eingelegt sind. Rudimentärer reiskorngroßer Knochen, proximal der Grundphalanx II. Hochgradige Hypoplasie der Grundphalanx IV.
Operation: (im Alter von 9 Monaten) Um dem rechten Daumen ein Wachstum in die richtige Stellung zu ermöglichen, wurde eine Phalangisierung unter Entfernung der rudimentären Daumengrundphalanx durchgeführt.
Nachuntersuchungsergebnis: (2 Jahre nach der Operation) Schon kurz nach der Operation war eine Gegenüberstellung mit dem Zeigefinger möglich. Bei der Entlassung des Jungen wies man die Eltern mehrmals auf die Wichtigkeit der intensiven Nachbehandlung und des dauernden Trainings hin, die für den Operationserfolg von eminenter Bedeutung waren. Leider wurde diese Anweisung nicht den Erfordernissen entsprechend befolgt, so daß der Junge jetzt im Alter von 3 Jahren immer noch zwischen dem II. und III. Finger greift. Aber auch jetzt noch würde eine intensive Übung mit dem Kind den Griff mit dem I. und II. Finger zur Gewöhnung werden lassen, da die anatomischen Bedingungen durch die Operation geschaffen wurden.

62. K.R., männl., geb. 5.4.64 R.1814b/64
Befund: Beiderseits: Fehlen des Mittelfingers, stattdessen ein Spalt bis in die Mitte des Metacarpus, links etwas tiefer als rechts. Links fehlt das Metacarpale III, rechts sind fünf Metacarpalia angelegt, jedoch das III. und IV. erscheinen hypoplastisch.

Operation: (mit 2 Jahren) Spalthandoperation rechts mit Entfernung des hypoplastischen Metacarpale III und Annäherung von Metacarpale II und IV.
Abschlußbefund: (einen Monat nach der Operation) Gutes Ergebnis. Finger gut beweglich, nicht mehr auseinanderweichend.

63. R.W., männl., geb. 6.7.57 R.331b/64
Befund: Rechts: Daumen normal, Zeigefinger nach radial abgewichen, Mittelfinger fehlt. An seiner Stelle eine zwischen Zeige- und Ringfingergrundgelenken querliegende Phalanx. Beugekontraktur im Mittelgelenk des Ringfingers. V. Finger ist hypoplastisch, zwischen ihm und dem Ringfinger eine bis zu den Mittelgelenken angespannte Schwimmhaut.
Operation: (mit 7 Jahren) Entfernung der querliegenden Grundphalanx III und subtotale Resektion des Metacarpale III. Metacarpale II und IV wurden mit Seidenfäden einander genähert.
Abschlußbefund: (6 Wochen nach der Operation) Gutes funktionelles Ergebnis.

64. K.D., männl., geb. 4.11.41 R.198/53
Befund: Rechts: I. und V. Strahl sind angelegt. Metacarpale I fehlt, Metacarpale II, III und IV sind jeweils mit einem erbsgroßen, proximalen Knochenkern angelegt. Metacarpale V annähernd regelrecht. Grundphalanx V hypoplastisch. Hochgradige Hypoplasie der End- und Mittelphalanx V.
Links: Metacarpale I fehlt. Grund- und Endphalanx hypoplastisch. Metacarpalia II und III sind als bohnengroße, proximale Knochenkerne angelegt. Metacarpale IV annähernd regelrecht, nach distal verjüngt. V. Fingerstrahl zeigt regelrechtes Metacarpale, hypoplastische Grundphalanx. Hochgradige Hypoplasie der Mittel- und Endphalanx (Klinodaktylie).
Beidseitig: Weichteildefekt zwischen I und V.
Sonstiger Befund: Linker Fuß Spaltbildung.
Operation: (mit 12 Jahren) Um eine Annäherung der beiden Zangen zu erreichen, hat man an der linken Hand das Metacarpale III gekürzt und das hypoplastische Metacarpale IV exstirpiert.
Nachuntersuchungsergebnis: (11 Jahre nach der Operation) Eine Annäherung der beiden Klauen ist links bis auf einen halben Zentimeter möglich, gegenüber rechts bis auf 5 Zentimeter. Weiche Narben, keine Spaltvertiefung. Der Junge wurde "gelernter Linkshänder", ist jetzt, im Alter von 22 Jahren, Personalsachbearbeiter bei der BVG, schreibt ohne Mühe links, in seiner Tätigkeit unbehindert. Keine psychologischen Probleme (Abb.Nr. 8 u. 9).

65. H.D., männl., geb. 23.9.56 Kr.Nr. 415/57
Befund: Rechts: Spalthandbildung zwischen I. und V. Finger. Doppelanlage der Endphalanx I und Biphalangie des V. Fingers.
Operation: (mit 8 Monaten) Phalangisation und Exstirpation der Daumenendgliedverdoppelung rechts.
Operation: (mit 6 Jahren) Vertiefung der Kommissur (Phalangisation) zwischen I. und V. Finger rechts.
Abschlußbefund: (4 Wochen nach der letzten Operation) Gutes Ergebnis, mit dem Zangengriff gute Greiffunktion.

VIII. Operative Behandlung des angeborenen örtlichen Riesenwuchses

DÜBEN meint, daß der örtlich umschriebene Riesenwuchs für keine Therapie zugänglich ist. HENSCHEN hat 1936 nach Verkürzung und Excision der Weichteile eine Umkipp-Plastik empfohlen. Da ein großer Teil des Riesenwuchses auf Hypertrophie des Weichteilgewebes beruht, kann man durch Resektion der Weichteilmassen, der Nerven und unter Schonung der überflüssigen Haut einen fast normalen Finger erhalten. Ist der Fingernerv nicht befallen, so wird er unter allen Umständen erhalten.
Bei übergroßer Länge des Fingers und seiner Knochen muß man Teile des Fingers opfern. Ist der Finger vollständig mißgebildet, funktionell unbrauchbar, und behindert er möglicherweise auch andere Finger, hält FERGUSON seine Entfernung für die beste Lösung. Er gibt an, mit Strahlenamputationen in diesen Fällen ausgezeichnete funktionelle und kosmetische Erfolge erhalten zu haben.
Oft kommen die Patienten erst nach abgeschlossenem Knochenwachstum zur Behandlung, wenn die Fehlstellung der Finger nicht nur kosmetisch, sondern auch funktionell störend wirkt. In diesen Fällen können dann totale oder partielle Fingeramputationen nötig sein.
Kommt der Patient bei noch nicht abgeschlossenem Knochenwachstum zur Behandlung, so ist die von JONES angegebene Epiphysenverödung und damit Steuerung des

Wachstums unbedingt zu versuchen. Bei nicht sehr stark ausgeprägtem Riesenwuchs kann man auch nach dem von BARSKY angegebenen Verfahren vorgehen. Er führt in diesen Fällen eine Resektionsarthrodese im Endgelenk in leichter Beugestellung und Weichteilverschmälerung durch.

66. S.Th., männl., geb. 20.5.63 R. 147b/65
Befund: Rechts: Der IV. und V. Finger sind hyperplastisch angelegt, die Fingerachsen weichen stark auseinander, der IV. Finger in Radial-, der V. Finger in Ulnardeviation. Die Mittelgelenke dieser beiden Finger sind mäßig beweglich, die Endgelenke fast steif.
Operation: (mit 2 1/2 Jahren) Adelmann'sche Operation am V. Finger rechts (Metacarpale V osteotomiert und nach radial abgeschrägt, der V. Finger mit all seinen Gewebsteilen entfernt), Amputation des Endgliedes des IV. Fingers und Verschmälerung des Unterhautfettgewebes am IV. Finger rechts.
Abschlußbefund: (5 Wochen nach der Operation) Gutes funktionelles Ergebnis.

67. Sch.A., weibl., geb. 14.5.37 R. 423b/62
Befund: Rechts: Der II. und III. Strahl sind im ganzen stark vergrößert. Die Metacarpalia gegenüber den anderen deutlich vergrößert, noch deutlicher ist die Vergrößerung im Bereich der Grund-, Mittel- und Endphalangen. Die zugehörigen Weichteile der Finger sind ebenfalls hochgradig hypertrophiert.
Operation: (mit 25 Jahren) Verschmälerung des II. und III. Fingers rechts.
Abschlußbefund: (2 Monate nach der Operation) Im großen und ganzen befriedigend. In den Mittelgelenken noch passiv 20 Grad Wackelbewegung, aktiv nur etwa 10 Grad, Beugung in den Grundgelenken etwa 70 Grad.

IX. Operative Behandlung der cartilaginären Exostosen

Nach MORDEJA besteht die Behandlung der cartilaginären Exostosen einzig in einer Operation. Obwohl die Prognose der Exostosen im allgemeinen gut ist, hält er es für angebracht, sie immer zu entfernen, da die Möglichkeit einer malignen Entartung besteht. Außerdem können die Exostosen zu Komplikationen wie Schleimbeutelbildung,

schmerzhaften Entzündungen und Sehnenrupturen führen. Aus kosmetischen Gründen empfiehlt er, sie nach Abschluß des Wachstums zu entfernen. A.N WITT entfernt die Exostosen nur, wenn Verdacht auf maligne Entartung besteht, wenn die Exostose Beschwerden auslöst - durch Druck können Haut, Nerven und Gefäße beschädigt werden - oder wenn die Exostose funktionelle Bewegungsstörungen, z.B. Behinderung der Gelenkfunktionen verursacht.
Bei der Operation muß weit im Gesunden excidiert werden, um die Bildung eines Rezidivs zu verhindern.

68. Sch.H., männl., geb. 22.1.36 KrNr.1817/62
Befund: Rechts: An der Ulnarseite des Metacarpale IV in der distalen Schafthälfte ist eine haselnußgroße, zabige Knochenneubildung, die mit einem hypersklerotischen, 1,5 cm breiten Stiel breitbasig von der Ulnarmetacarpalkante entspringt. Die Neubildung prominiert knapp 1 cm über den dorsalen Metacarpalrand.
Operation: (mit 29 Jahren) Exostosenabtragung vom IV. Metacarpale rechts.
Abschlußbefund: (2 Wochen nach der Operation) Gutes Ergebnis, gute Fingerfunktion, Faustschluß möglich.

69. R.L., männl., geb. 27.5.51 R.3086/60
Befund: Rechts: Am distalen Ende der Ulnadiaphyse deutliche Verdickung mit Verbreiterung der Basis, unregelmäßige Strukturauflockerung, Fehlstellung im Handgelenk mit radialer Adduktion.
Operation: (mit 9 Jahren) Exostosenabtragung rechtes Ulnaköpfchen unter Schonung der Epiphysenfuge.
Abschlußbefund: (3 Monate nach der Operation) Gutes Ergebnis, freie Handgelenksbeweglichkeit, völlig einwandfreie Knochenverhältnisse.

70. A.J., männl., geb. 4.2.13 R.1285 60
Befund: Rechts: Dorsale Exostose über der Grundphalanx IV mit Valgusstellung der Mittel- und Endphalanx.
Links: Exostosenbildung im Köpfchen- bzw. Basisbereich der Grund- bzw. Mittelphalanx II. Valgusstellung der Mittelgelenke. Zerstörung der Epiphysenzonen.
Sonstiger Befund: Weitere Exostosen an Schlüsselbeinen, Rippen, Tibiakondylen, beiden Fibulae, an beiden distalen Ulnae.
Operation: (mit 13 Jahren) Exostosenabmeißelung am IV. Finger rechts, subcapitale keilosteotomie (Umstellungsosteotomie) am II. Finger links.

Abschlußbefund: (einen Monat nach der Operation) IV. Finger rechts steht achsengerecht, kann aktiv im Mittelgelenk nicht gestreckt werden, passiv bis 170°. Deviation des linken Zeigefingers im Mittelgelenk 15° nach ulnar.

X. Operative Behandlung der Enchondrome

Sie besteht in einer radikalen Ausräumung der Enchondrome. In die verbleibende Operationshöhle wird dann Spongiosa oder ein Knochenspan eingelegt. In der Regel kommt, auch wenn die Corticalis ganz und gar entfernt wurde, mit Hilfe eines Knochenspans eine schnelle Restitution zur normalen Form zustande (HOHMANN).

71. K.K., männl., geb. 31.5.56 R.1394/63
Befund: Multiple Spongiosaaufhellungen und Strukturverwischungen an den Phalangen der Hände. Befallen sind:
Rechts: Metacarpale I, II, III, Basis des Daumengrundgliedes, Grundphalangen II,III und IV, Mittelphalangen II und IV, Endphalangen frei.
Links: Metacarpale II, III, IV, V, Mittelphalangen II, III, IV, Grundphalangen II, III, IV und V.
Weitere Herde an Radius und Ulna rechts.
Operation: (mit 7 1/2 Jahren) Ausräumung des Herdes in den Grundphalangen II und III rechts, Auffüllung mit Fremdspongiosa.
Operation: (2 Monate später) Zystenausräumung in den Grundphalangen II, III, V links, Auffüllung mit Fremdspongiosa.
Operation: (1,6 Jahre später) Enchondromentfernung Grundphalangen und Metacarpalia I, II, und III rechts, Auffüllung mit Fremdspongiosa.
Abschlußbefund: (einen Monat nach der letzten Operation) Gutes Ergebnis, gute Konsolidierung unter Strukturierung der Enchondromauffüllungen.

72. D.D., weibl., geb. 12.11.29 R.2220b/62
Befund: Links: Chondrom in der Endphalanx des V. Fingers. Patientin kam wegen Schmerzen nach einem Trauma zur stationären Aufnahme.
Operation: (mit 33 Jahren) Ausräumung der Zyste am V. Finger links und Auffüllung mit Eigenspongiosa aus dem linken Olecranon.
Abschlußbefund: (7 Monate nach der Operation) Gutes Ergebnis, vollkommener Einbau der Späne im distalen Fingerglied und Ausbildung einer normalen Struktur. Nur noch geringgradige Einschränkung der Beugung im Endgelenk des V. Fingers links.

73. W.K.-H., männl., geb. 18.10.29 R. 3620a/65
Befund: Rechts: Kolbenartige Auftreibung des IV. Fingerendgliedes, Flexion des Endgliedes geringgradig eingeschränkt.
Operation: (mit 36 Jahren) Ausräumung des Chondroms am IV. Fingerendglied rechts, Auffüllung mit Spongiosa aus dem Beckenkamm.
Abschlußbefund: (eine Woche nach der Operation) Gutes Ergebnis, Finger frei beweglich.

74. G.H., weibl., geb. 28.7.14 Kr.Nr. 806/66
Befund: Rechts: Zystische Aufhellung im medialen und distalen Drittel des Metacarpale IV mit drei einzelnen kalkdichten Schatten von etwa halber Linsengröße, das mittlere Drittel ist spindelförmig aufgetrieben.
Operation: (mit 52 Jahren) Enchondromausräumung Metacarpale IV rechts, Auffüllung mit Spongiosa und Eigenspan aus dem rechten Olecranon.
Abschlußbefund: (8 Wochen nach der Operation) Gutes Ergebnis. Finger frei beweglich.

XI. Operative Behandlung der Madelung'schen Deformität

HOFFA und MADELUNG forderten ursprünglich eine Gipsverbandbehandlung, welche, wie wir heute wissen, keine erfolgreiche Therapie darstellt.
1885 wurde erstmalig von DUPLAY eine lineare Osteotomie des Radius durchgeführt, die dann 1932 von NIKOLI mit Resektion der Elle kombiniert wurde. 1931 schlug Mc. LENAN eine Keilresektion der Speiche mit dorsaler Basis vor, was von ANTON REIZ und SPIEGEL mit Resektion des Ellenköpfchens durchgeführt wurde. 1948 nahm BUNNELL eine korrigierende Teilosteotomie am Radius vor, resezierte den distalen Teil der Ulna unter Erhaltung des proximalen Proz. styloidius und hält das prominierende Ulnaende durch Umschlingung mit einer Sehne aus dem M. flexor carpi ulnaris volarwärts nieder. HOHMANN empfiehlt eine bogenförmige Radiusosteotomie und eine stufenförmige Verkürzungsosteotomie an der Ulna.
Im Gegensatz zu vielen anderen Autoren, die schon in früher Kindheit die Madelung'sche Deformität mit

konservativen Maßnahmen behandeln (BUNNELL mit Lederschienen oder redressierenden Gipsverbänden, um evtl. Schmerzen oder zu starke Ausbildung der Deformität zu verhindern), beginnt M.LANGE mit seiner Therapie erst, wenn sich Funktionsstörungen einstellen. Mit der Operation wartet er bis zum Abschluß des Wachstums, damit durch Weiterwachsen der Ulna nach der Operation nicht wieder eine neue Diskrepanz zwischen Radius und Ulna auftreten kann. Seine Operation besteht aus zwei Teilen:

1. Aufrichtungsosteotomie am Radius,
2. Verkürzungsosteotomie an der Ulna unter gleichzeitiger Raffung des ulnaren Handgelenksbandes.

DÜBEN operiert wie M.LANGE, aber nur sehr schwere Mißbildungsformen mit starken Funktionsstörungen.

75. R.U., weibl., geb. 12.10.26 Kr.Nr.1340/51
Befund: Rechts: Madelung'sche Deformität mit Prominenz der Ulna und einer Lockerung im distalen Radio-Ulnar-Gelenk.
Operation: (mit 25 Jahren) Schräge Durchmeißelung des Radius rechts und Einstauchung der oberen, proximalen Spitze in das untere Fragment.
Abschlußbefund: (1,6 Jahre nach der Operation) Befriedigendes Ergebnis, Stellung gut. Endgradige Einschränkung der Volarflexion.

XII. Operative Behandlung der angeborenen ulnaren Abduktion der Finger

HOHMANN und HOPF sind der Meinung, daß konservative Maßnahmen keine Besserungen bringen. Die Therapie von G.HOHMANN liegt in sofortiger operativer Durchtrennung der zu kurz angelegten Ligamenta collateralia der ulnaren Seite. Beide weisen darauf hin, daß eine lange, intensive Nachbehandlung nötig ist, da große Rezidivgefahr besteht.

XIII. Operative Behandlung der Kamptodaktylie

In vielen Fällen ist es nicht nötig, die Kamptodaktylie, die meist am V. Finger lokalisiert ist, zu operieren, da die Handfunktion häufig nicht gestört ist. Auch eine geringe Funktionsbehinderung durch die Kamptodaktylie stellt nicht unbedingt eine Operationsindikation dar, da die Operationsergebnisse oft nicht zufriedenstellend sind. Die Kamptodaktylie hat eine starke Tendenz zum Rezidiv. Nur bei schwerer Funktionsbehinderung, z.B. durch einen im Mittelgelenk um 90 oder mehr Grad gebeugten V. Finger, ist eine Operation zu empfehlen. Hierbei sind dann seitliche Kapselincisionen oder, wenn das für die Streckung des Fingers nicht ausreicht, auch ein Einschnitt der Gelenkkapsel auf der Beugeseite des Fingers durchzuführen. Zu betonen ist, daß ganz besonders bei dieser Fehlbildung für den operativen Erfolg die postoperative, krankengymnastische Nachbehandlung von entscheidender Bedeutung ist.

76. G.A., weibl., geb. 7.4.55 R.1852b/61
Befund: Links: Der V. Finger steht leicht abduziert und außenrotiert. Beugekontraktur im Mittelgelenk von 90°. Beim Versuch eines passiven Ausgleichs in Streckstellung des Grund- und Endgelenkes spannt sich an der Beugeseite eine Hautfalte an. Bei maximaler Beugung im Grundgelenk läßt sich das Mittelgelenk bis auf etwa 150° strecken, ohne daß es zum Anspannen der Haut kommt. Es scheint also eine arthrogene Kontraktur vorzuliegen.
Operation: (mit 6 Jahren) Incision der Gelenkkapsel des Mittelgelenks des V. Fingers links an beiden Seiten. Intra operationem war ein völliger Ausgleich nicht möglich. Durch krankengymnastische Behandlung und durch das Tragen einer Nachtschiene erreichte man einen fast völligen Ausgleich. Den Eltern wurde nahegelegt, mit dem Kinde weiterhin Fingerübungen zu machen, und darauf zu achten, daß die Schiene nachts regelmäßig getragen wird, um die Funktion noch weiterhin zu verbessern. Leider wurde diesen Ratschlägen keine Beachtung geschenkt, so daß es sogar zu Narbenkontrakturen kommen konnte. Diese Narbe wurde dann im Alter von neun Jahren excidiert, eine Morestinplastik und plastische Deckung mit Krause-Wolffe-Lappen aus dem Unterarm vorgenommen.

Nachuntersuchungsergebnis: (3 Jahre nach der letzten Operation) Der V. Finger links hat eine gute Funktion und volle Mobilität im Sinne der Beugung. Aktiv besteht noch eine leichte Streckinsuffizienz.

XIV. Operative Behandlung des Pollex flexus congenitus

FERGUSON empfiehlt eine frühzeitige konservative Behandlung mit elastischen Schienen und erreicht damit auch, wenn die Sehne nicht allzu schwach angelegt ist, gute Erfolge. HOPF legt dagegen bald nach der Geburt einen kleinen Gipsverband (Daumen-Unterarmgips) an, der den Daumen in Oppositionsstellung gestreckt hält.

Ist eine Tendovaginitis stenosans die Ursache der Beugung, erfolgt die Operation wie beim Erwachsenen, d.h. Längsincision oder besser partielle Resektion des Ligamentum anulare in Höhe des Daumengrundgelenks. Nachbehandlung mit Gipsschiene in Abspreizstellung ist zur Vermeidung eines Rezidivs unbedingt nötig.

Ist der M. extensor pollicis entweder gar nicht oder nur mangelhaft angelegt, muß eine Sehnentransplantation durchgeführt werden. FERGUSON transplantiert den M. extensor indicis vom Zeigefinger auf den Daumen und erzielt damit gute Erfolge.

Eine weitere Möglichkeit beim Fehlen der Sehne des M. extensor pollicis, eine der wichtigsten Funktionen des Daumens, den Spitzgriff wieder herzustellen, ist eine Arthrodesierung im Daumenend- und Grundgelenk in annähernder Streckstellung. Diese Operation wird erst nach Beendigung des Knochenwachstums durchgeführt.

77. L.B., weibl., geb. 27.9.60 R. 1523/62

Befund: Beiderseits: Das Daumenendglied steht bei Daumenstreckstellung im Grundgelenk in 160° Flexionsstellung. Bei Beugestellung im Grundgelenk läßt die Flexionsstellung im Endgelenk sich ausgleichen. In Streckstellung im Grundgelenk ist die Flexion weder aktiv noch passiv ausgleichbar. Volar, in Höhe des Daumengrundgelenks läßt sich beiderseits eine Verdickung der Daumenbeugesehne tasten. Beugung, Opposition und Streckung in den Grundgelenken sind frei.

Operation: (mit 2 Jahren) Ringbandspaltung mit teilweiser Ringbandexcision beiderseits.
Nachuntersuchungsergebnis: (2 Jahre nach der Operation) Es kann als sehr gut bezeichnet werden. Kaum noch sichtbare Narben, keine Verdickung, Streckung beiderseits vollkommen, keine Behinderung des Sehnengleitvorganges.

78. B.M., weibl., geb. 19.4.36
Befund: Rechts: Daumenendglied steht in leichter Beugung, beim passiven Strecken geht der Daumen unter knackendem Geräusch in Streckung, Beugung geht dann wieder unter dem gleichen Knacken vor sich.
Operation: (mit 10 Jahren) Spaltung der Sehnenscheide rechts.
Abschlußbefund: (4 Monate nach der Operation) Gutes Ergebnis, Beugung kräftig und vollkommen.

79. R.S., weibl., geb. 25.2.55 Kr.Nr. 58/59
Befund: Links: Am Daumen Beugekontraktur im Endgelenk ohne aktive und passive Streckmöglichkeit. Deutlich tastbare Verhärtung der Daumenbeugesehne etwa in der Gegend der Grundgelenksbeugefalte.
Operation: (mit 4 Jahren) Ringbandexcision links.
Abschlußbefund: (einen Monat nach der Operation) Gutes Ergebnis. Freie aktive und passive Beweglichkeit.

80. R.E., männl., geb. 17.4.53 Kr.Nr. 59/59
Befund: Links: Daumenbeugekontraktur im Endgelenk ohne aktive oder passive Streckmöglichkeit, deutlich tastbare Verhärtung der Daumenbeugesehne in der Gegend der Grundgelenksbeugefalte.
Operation: (mit 6 Jahren) Ringbandexcision links.
Abschlußbefund: (einen Monat nach der Operation) Gutes Ergebnis, aktive und passive Beweglichkeit des Daumens ist frei.

81. L.A., männl., geb. 1.10.54 KrNr. 2909/58
Befund: Rechts: Beugekontraktur des Daumenendgliedes, keine aktive oder passive Ausgradung möglich. Grund- und Sattelgelenk intakt.
Operation: (mit 4 1/2 Jahren) Ringbandexcision rechts.
Abschlußbefund: (10 Tage nach der Operation) Gutes Ergebnis, freie Beweglichkeit in allen Gelenken.

82. G.N., weibl., geb. 18.12.62 Kr.Nr. 1152/64
Befund: Links: An der Beugeseite des Daumengrundgelenks etwa linsengroße Verdickung, Daumenendgelenk nur bis zur Beugestellung von 140° streckbar, Grundgelenk frei, kein Schnapphänomen.
Operation: (mit 1,6 Jahren) Ringbandexcision links.
Abschlußbefund: (3 Wochen nach der Operation) Gutes Ergebnis. Beweglichkeit im Endgelenk frei.

83. G.F., männl., geb. 20.9.60 Kr.Nr. 653/64
Befund: Beiderseits: Daumenendglied in 90° Beugestellung, auch passiv nicht ausgleichbar. Daumengrundgelenk frei beweglich, über der Grundgelenksbeugefalte ist kugelige Verhärtung tastbar.
Operation: (mit 3,6 Jahren) Ringbandexcision links.
Operation: (eine Woche später) Ringbandexcision rechts.
Abschlußbefund: (3 Wochen nach der Operation) Gutes Ergebnis, Beweglichkeit in sämtlichen Gelenken frei.

84. Sch.S., weibl., geb. 7.12.61 R. 19c/64
Befund: Links: Daumenbeugekontraktur im Endgelenk. Auf der Volarseite des Grundgelenks linsengroße Verhärtung tastbar.
Rechts: Daumenbeugekontraktur im Endgelenk, bei maximaler Beugung im Grundgelenk auf 175° ausgleichbar.
Operation: (mit 2 Jahren) Ringbandexcision beider Daumen.
Abschlußbefund: (3 Wochen nach der Operation) Gutes Ergebnis. Beiderseits Beweglichkeit im Daumengrund- und Endgelenk frei.

85. N.Ch., weibl., geb. 11.1.61 Kr.Nr. 589/64
Befund: Beiderseits: Beugestellung des Daumenendgliedes von 130°, passiv auf 160° ausgleichbar. Über den Volarseiten der Grundgelenke bohnengroße Verdickung tastbar.
Operation: (mit 3 Jahren) Ringbandexcision beiderseits.
Abschlußbefund: (12 Tage nach der Operation) Gutes Ergebnis, beide Daumen frei beweglich.

86. N.M., weibl., geb. 17.11.60 Kr.Nr. 1578/63
Befund: Links: Daumenendglied in Beugestellung von 115°, passiv auf 135° ausgleichbar. Auf der Volarseite des Grundgelenks linsengroße Verdickung tastbar.
Operation: (mit 3 Jahren) Ringbandexcision links.
Abschlußbefund: (3 Wochen nach der Operation) Befriedigendes Ergebnis, Beweglichkeit im Endgelenk noch geringgradig eingeschränkt.

87. Sch.S., männl., geb. 23.10.60 R. 40c/66
Befund: Rechts: Im Daumenendgelenk Beugestellung von 160°. Aktiv und passiv nicht streckbar. Unter der Grundgelenksbeugefalte tastbares Sehnenknötchen.
Operation: (mit 6 Jahren) Ringbandexcision rechts.
Abschlußbefund: (2 Wochen nach der Operation) Gutes Ergebnis.

88. F.U., männl., geb. 27.8.62 R. 793b/63
Befund: Links: Daumenendgelenk bei Streckung im Grundgelenk in Beugestellung von 165°. Bei gebeugtem Grundgelenk

ist Streckung im Endgelenk möglich. Volar, in Höhe des Ringbandes verschiebliche Verdickung.
Operation: (mit 2 Jahren) Ringbandexcision links.
Abschlußbefund: (eine Woche nach der Operation) Gutes Ergebnis, Beugung und Streckung aktiv und passiv frei.

89. W.D., männl., geb. 31.12.59 R. 70c/65
Befund: Rechts: Daumenendglied in Beugestellung aktiv und passiv nicht ausgleichbar. Auf der Volarseite ein sich beim Beugen und Strecken mitbewegender Knoten.
Operation: (mit 6 Jahren) Ringbandexcision rechts.
Abschlußbefund: (3 Tage nach der Operation) Gutes Ergebnis.

90. Th.J., männl., geb. 18.3.63 R. 83c/65
Befund: Beiderseits: Beugestellung im Daumenendgelenk, rechts fixiert, links unter Schnappgeräusch passiv streckbar. Über den Volarseiten der Grundgelenke beiderseits linsengroße Verdickungen tastbar.
Operation: (mit 2 Jahren) Ringbandexcision beiderseits.
Abschlußbefund: (3 Wochen nach der Operation) Gutes Ergebnis. Gute Daumenfunktion beiderseits.

91. K.M., weibl., geb. 24.6.63 R. 158c/64
Befund: Rechts: Daumenbeugekontraktur im Endgelenk von 150°, passiv auf 160° ausgleichbar.
Links: Leichtere Daumenbeugekontraktur im Endgelenk.
Beiderseits: Linsengroße Verdickung über den Grundgelenksbeugefalten.
Operation: (mit 1,6 Jahren) Ringbandexcision rechts.
Operation: (mit 2,6 Jahren) Ringbandexcision links.
Abschlußbefund: (3 Wochen nach der letzten Operation) Gutes Ergebnis, freie Beweglichkeit beider Daumen.

92. P.V., weibl., geb. 12.9.65 R. 559b/66
Befund: Beiderseits: Konstante Beugestellung in den Daumengrundgelenken, die sich jedoch passiv ausgleichen lassen, angedeutetes Schnapphänomen. Über den Beugeseiten der Daumengrundgelenke linsengroße, derbe Vorwölbungen.
Operation: (mit 6 Monaten) Ringbandexcision beider Daumen
Abschlußbefund: (2 Wochen nach der Operation) Gutes Ergebnis.

93. R.M., weibl., geb. 2.11.63 Kr.Nr. 2175/65
Befund: Rechts: Bei Beugung im Daumenendgelenk freie Beweglichkeit der Beugesehne. Bei Abduktion des Daumens leichte Beugestellung in seinem Endgelenk. Im Bereich der Grundgelenksvolarseite ist verdicktes Gewebe tastbar.
Operation: (mit 2 Jahren) Ringbandexcision rechts.
Abschlußbefund: (14 Tage nach der Operation) Gutes Ergebnis. Freie aktive und passive Beweglichkeit im Daumenendgelenk.

94. E.P., weibl., geb. 24.6.63 Kr.Nr. 1957/65
Befund: Links: Tastbare Verdickung auf der Volarseite des Daumengrundgelenks, trotzdem Beugung und Streckung frei.
Operation: (mit 2 Jahren) Ringbandexcision links.
Abschlußbefund: (3 Wochen nach der Operation) Gutes Ergebnis.

95. W.R., männl., geb. 7.2.61 Kr.Nr. 742/63
Befund: Beiderseits: Über den Daumengrundgelenken, links mehr als rechts, eine verschiebliche Knotenbildung der Beugesehne, kein deutliches Schnapphänomen.
Operation: (mit 2 Jahren) Ringbandexcision links.
Abschlußbefund: (3 Tage nach der Operation) Gutes Ergebnis.

96. K.A., männl., geb. 2.9.65 R. 168/66
Befund: Rechts: Über der Beugeseite des Grundgelenks des IV. Fingers ist eine knotige halbreiskorngroße Verdickung, Schnapphänomen nicht auslösbar. Beugestellung in Mittel- und Grundgelenk, die aktiv nicht ausgleichbar ist.
Operation: (mit 5 Monaten) Ringbandexcision des IV. Fingers rechts.
Abschlußbefund: (einen Monat nach der Operation) Gutes Ergebnis, keine Funktionseinschränkung mehr.

Auswertung der an der Orthopädischen Universitätsklinik von Berlin operierten Handfehlbildungen.

Von der großen Zahl der angeborenen Handfehlbildungen, die an der Orthopädischen Universitätsklinik von Berlin gesehen wurden, sind in den letzten 20 Jahren ungefähr 1oo Fehlbildungen operativ behandelt worden.
Leider war eine Nachuntersuchung längere Zeit nach der Operation nur in 23 Fällen möglich. Dafür mag der Hauptgrund in der Lage Berlins zu suchen sein. Viele von den operierten Kindern wohnen in Ost-Berlin und konnten nach der Errichtung der Mauer nicht mehr nach West-Berlin zu den Nachuntersuchungen kommen. Anderen, die jetzt in Westdeutschland wohnen, war es nicht möglich, sich noch einmal vorzustellen. Es mußte daher in einer großen Zahl von Fällen das Operationsergebnis aus dem Abschlußbefund des Krankenblattes entnommen werden.
Es wird in "gut", "befriedigend" und "schlecht" unterteilt. Kriterien für diese Beurteilung sind die funktionellen und anatomischen Ergebnisse der operierten Hand.
In der Kasuistik ist jeweils die Zeit angegeben, die zwischen der Operation und dem Tag der Nachuntersuchung oder dem des Abschlußbefundes aus dem Krankenblatt liegt.
Da es den Rahmen dieser Arbeit überschreiten würde, von jedem Fall Röntgenpausen zu zeigen, wurden einige als Beispiele ausgesucht und abgebildet.

Polydaktylie

Von 20 Kindern, die wegen Polydaktylie operiert wurden, handelte es sich bei 17 um eine Polydaktylie am I. Strahl, bei 2 Fällen um die am V. Strahl und in einem Fall um eine Polydaktylie sowohl am I., als auch an den Binnenstrahlen.
Bei den an Verdoppelung am I. Strahl operierten Kindern, denen ein hypoplastischer, meist radialer Partner abgetragen wurde, ist das Ergebnis immer sehr gut gewesen, sowohl bei

total gedoppeltem Daumen, als auch bei doppeltem Daumenendglied. In den meisten Fällen hat sich der belassene Daumenstrahl sehr gut weiterentwickelt, in einigen Fällen machte er einen hypoplastischen Eindruck. Bei einem Kind, das mit 8 Monaten operiert wurde, stellte man vier Jahre nach der Operation eine leichte Klinodaktylie im Endgelenk bei etwas hypoplastischem Daumen fest. Dieses Kind benutzte den Daumen, obwohl er sehr gut opponierbar war, nicht sehr viel, sondern hielt ihn meist abgespreizt. Es wurde nochmals operiert und eine subcapitale Osteotomie durchgeführt. Das jetzige Ergebnis ist gut. In zwei Fällen von gleich stark ausgebildeten Daumenpartnern, von denen der laterale abgetragen wurde, war der Daumen nach der Operation frei beweglich. In einem Fall von Polydaktylie am I. Strahl mußte, da die Stellung des ulnaren Partners nach Abtragung des radialen nicht ideal war, eine subcapitale Grundphalanxosteotomie vorgenommen werden.
Eine Verdoppelung am V. Strahl wurde zweimal operiert. Beide Male wurde der laterale Partner mit gutem Erfolg abgetragen. Bei einem Kind mit Polydaktylie am I. Strahl und an den Binnenstrahlen (Nr.20) wurde, um eine gute Funktion zu erreichen, nicht nur auf fünf, sondern auf vier Fingerstrahlen reduziert. In vier aufeinanderfolgenden Sitzungen wurden Teile der Finger exstirpiert und Syndaktylien getrennt. Durch diese Operationen gelingt jetzt die Durchführung eines Spitzgriffes, annähern der Faustschluß und ausreichende Opposition des Daumens, d.h. man hat eine für die lebensnotwendigen Handgriffe weitgehend funktionstüchtige Hand geschaffen.

Oligodaktylie

Bei einem Kind mit pendelndem hypoplastischem V. Finger links, der keine Funktion hatte und störend wirkte, wurde dieser abgetragen.

Klumphand

Von zwei Kindern, deren Radiusaplasie operativ behandelt wurde und die zur Nachuntersuchung kamen, ist ein Ergebnis als sehr gut zu bezeichnen. Bei diesem Kind wurde eine Spanversteifung nach ALBEE durchgeführt. Zwei Jahre nach der Operation wurde das Kind noch einmal vorgestellt. Die Fingerbeweglichkeit und die Stellung der Hand waren sehr gut. In dem zweiten Fall, bei dem nur die radialen Kapselanteile durchtrennt wurden, war neun Monate nach der Operation die Klumphandstellung passiv zwar noch voll ausgleichbar, aktiv dagegen nicht mehr. In entspannter Haltung ging die Hand in radiale Abdunktionsstellung.

Triphalangie

Es wurden fünf Kinder im Alter von 1,4 bis 6 Jahren an Triphalangie des I. Strahls operiert. Die angewandten Operationsmethoden waren je nach Fehlbildungstyp verschieden. In einem Fall, bei dem der dreigliedrige Daumen durch eine hohe Interdigitalfalte zwischen dem I. und II. Strahl in seiner Bewegung beeinträchtigt war, trennte man die Syndaktylie und phalangisierte nach KREUZ-KLAPP. Das Ergebnis ist eine deutlich vertiefte Kommissur zwischen dem I. und II. Strahl und eine gute Oppositionsstellung des Daumens. In zwei anderen Fällen wurde eine die Adduktionsstellung im Daumenendgelenk bewirkende Mittelphalanx entfernt. Auch hier sind die Ergebnisse zufriedenstellend. Bei einem Kind mit beidseitiger Triphalangie am I. Strahl wurde im Alter von 1 1/2 Jahren eine Phalangisierung und Umstellung des Daumens in Opposition unter Resektion der Daumengrundphalanx vorgenommen. Es kam aufgrund des anomalen Gefäßverlaufs postoperativ zu Durchblutungsstörungen, so daß der Daumen 3 Wochen später abgesetzt werden mußte.

Dieser Fall sollte davor warnen, die Kinder zu einem zu frühen Zeitpunkt zu operieren, da erst von einer gewissen Größe ab die anatomischen Verhältnisse einigermaßen genau übersehen werden können. Diese Gefahr der Gefäß- und Nervenschädigung steht besonders bei den Torsionsoperationen ganz im Vordergrund. Bei demselben Kind wurde dann an der anderen Hand im Alter von 4 Jahren eine Pollisation mit Osteotomie des Metacarpale I und seine Einbolzung ins Metacarpale II vorgenommen. Mit dieser Operation erreichte man, daß die anfänglich bestehende Ab- und Adduktion jetzt für die Opposition des Daumens gebraucht werden kann.

Klinodaktylie

Bei der Klinodaktylie wurde dreimal die subcapitale Keilosteotomie der Grundphalanx durchgeführt. Die Ergebnisse waren in der Regel gut.
In einem Fall von Brachymesophalangie II mit Klinodaktylie des Endgelenkes erhielt man nach Exstirpation der dreiecksförmig gestalteten Mittelphalanx ein befriedigendes Ergebnis. Bei völliger Ausgradung des Fingers bestand zwei Monate nach der Operation noch eine geringgradige Bewegungseinschränkung im Endgelenk, die durch intensive krankengymnastische Behandlung aber später ausgeglichen werden konnte.

Symbrachydaktylie

Bei einem wegen Symbrachydaktylie operierten Kind wurde ein hypoplastischer Binnenstrahl entfernt und eine neue Kommissur geschaffen. Zwei Monate danach konnte der Daumen mühelos an den kleinen Finger herangebracht werden, so daß auch kleinere Gegenstände ohne Schwierigkeiten gehalten werden konnten.

Periphere Hypoplasie

Unter den vielen Beispielen von peripherer Hypoplasie, die operiert wurden, sind nur gute Ergebnisse zu verzeichnen. Die meisten Fälle von peripherer Hypoplasie, die verschieden stark ausgeprägte Syndaktylien aufweisen, wurden im Alter von 6 Monaten bis zu 3 Jahren operiert. Die Indikation für dieses Operationsalter ist durch eine sonst entstehende Störung der Weiterentwicklung des Knochens gegeben.
Bei den Kindern wurden einzeln oder kombiniert, in einer oder mehreren Sitzungen folgende Operationswege eingeschlagen:

1. Syndaktylietrennung
2. Exstirpation hypoplastischer Strahlen
3. Loslösung relativ normal angelegter Finger von dem Konglomerat der mißgebildeten und verwachsenen Finger.
4. Phalangisation

In fast allen Fällen konnte eine gute Weiterentwicklung des Handskeletts beobachtet werden. Auch die Handfunktion wurde immer erheblich verbessert und damit die Gebrauchsfähigkeit der Hand im Rahmen des Möglichen wieder hergestellt (Greiffähigkeit, Spreizung,Adduktion). Bei einem Kind, das an einer Hand eine quere Stummelbildung aufwies, wurde, um ein besseres Greifen zu ermöglichen und ein fingerähnliches Aussehen zu erreichen, im Alter von 10 Jahren eine Phalangisierung der Mittelhandknochen mit Exstirpation des Metacarpale III durchgeführt. Trotz des guten Operationsergebnisses - Spitzgriffmöglichkeit zwischen II. und V. Finger, Scherengriff zwischen I. Finger und Stumpf vom II. Finger - wird sieben Jahre nach der Operation jedoch weiterhin die operierte rechte Hand nur als Hilfshand benutzt. Möglicherweise hatte sich das mit 10 Jahren operierte Kind schon so an seine linke Hand als Gebrauchshand gewöhnt, daß es auch weiterhin das Arbeiten mit dieser be-

vorzugt, die rechte Hand wird jedoch unterstützend ständig weiter verwendet.
An der Orthopädischen Universitätsklinik von Berlin hatte man Gelegenheit, zwei Kinder, bei denen sogenannte amniotische Schnürringe entfernt wurden, nachzuuntersuchen. Bei dem einen Kind, das nach der von M. ISELIN angegebenen Methode operiert wurde, fand die Nachuntersuchung vier Jahre nach der Operation statt und zeigte ein tadelloses Ergebnis. Bei dem anderen Kind, bei dem eine einzeitige Exstirpation des Schnürringes durchgeführt wurde, fand die Nachuntersuchung 10 Jahre nach der Operation statt. Auch hierbei war das Operationsergebnis sehr ordentlich.

Syndaktylie

Die Feststellung, daß man eine Syndaktylie bei noch nicht zweijährigen Kindern nur trennen soll, wenn durch den Weichteildefekt eine Beeinträchtigung des Knochenwachstums resultiert, hat sich auch an der Orthopädischen Universitätsklinik von Berlin als richtig erwiesen. Liegt keine Hemmung der knöchernen Entwicklung vor, so sollte man doch abwarten, bis die Kinder etwas älter sind, um ihnen unnötige Narbenkorrekturen zu ersparen. An die Orthopädische Universitätsklinik von Berlin kamen mehrere andernorts voroperierte Patienten, bei denen durch eine schon vor dem ersten Lebensjahr durchgeführte Syndaktylieoperation starke Narbenkontraktur entstanden war.
Dagegen sah man an den in der Orthopädischen Universitätsklinik von Berlin zu einem späteren Zeitpunkt ausgeführten Syndaktylieoperationen, daß man mit einer einzigen Operation ein sehr gutes Ergebnis erhalten kann, selbst wenn knöcherne Synostosierungen bestehen. In einem Fall von Oligosyndaktylie wurde mit 11 Jahren eine Syndaktylietrennung und zwei Jahre später zur Erreichung eines Spitzgriffes eine Fingerarthrodese rechts durchgeführt. Der junge Mann ist jetzt als Maschinenarbeiter beschäftigt

und kann seine beruflichen Anforderungen voll erfüllen.

Die unterschiedliche operative Behandlung wird durch die verschiedenen Schulen, die während der letzten 20 Jahre an der Orthopädischen Universitätsklinik von Berlin tätig gewesen sind, oben schon erklärt.

Spalthand

Bei der Spalthand des Typ I sind die Operationsergebnisse in der Regel gut. Bei einem in der Orthopädischen Universitätsklinik von Berlin operierten Kind wurde durch Nachlässigkeit der Eltern die postoperative Übungsbehandlung nicht intensiv genug ausgeübt, so daß die durch die Operation geschaffenen anatomischen Bedingungen nicht voll ausgenutzt wurden.
Auch beim Typ II konnte man durch Entfernung der die Handfunktion beeinträchtigenden Transversalknochen und Annäherung der Binnenstrahlen die Gebrauchsfähigkeit der Hand erheblich steigern.
Beim Typ III, bei dem eine Phalangisation mit Entfernung der den Zangengriff störenden Metacarpalknochen durchgeführt wurde, kann man von einem sehr guten Erfolg sprechen. Ein im Alter von 12 Jahren operierter Knabe, jetzt 25-jähriger Mann, arbeitet in der Personalstelle der BVG und schreibt ohne Mühe mit seinen beiden Strahlen an der rechten Hand.

Partieller Riesenwuchs

Auch Fälle von partiellem Riesenwuchs an der Hand wurden an der Orthopädischen Universitätsklinik von Berlin operiert. In einem Fall erzielte man durch Halbierung der Phalangen, radikale Resektion von Fettgewebe und Kürzung der Haut ein befriedigendes Ergebnis. In einem anderen Fall wurde der hyperplastische V. Finger ganz entfernt, der IV. Finger verschmälert und teilweise amputiert. Das Operationsergebnis war zufriedenstellend.

Angeborene kartilaginäre Exostosen

Bei Patienten, denen an den Phalangen lokalisierte Exostosen abgetragen wurden, erreichte man durch die Operation achsengerechte Fingerstellung und freie Fingergelenksbeweglichkeit.

Enchondrome

Bei den an Enchondromen operierten Fällen braucht man die radikal ausgeräumten Zysten nicht unbedingt mit Eigenspongiosa aufzufüllen. Auch an mit Fremdspongiosa aufgefüllten Zysten sah man gute Konsolidierung und Strukturierung der Knochendefekte.

Madelung'sche Deformität

In einem Fall von Madelung'scher Deformität, bei dem nach schräger Durchmeißelung des Radius das obere spitze Ende in das untere Fragment eingebolzt wurde, sah man eineinhalb Jahre nach der Operation eine gute Stellung der Hand bei leichter Einschränkung der Volarflexion.

Kamptodaktylie

Es wurde ein sechsjähriges Kind mit Kamptodaktylie durch Incision der Gelenkkapsel an beiden Seiten operiert. Leider wurden auch in diesem Falle die Fingerübungen von den Eltern trotz Hinweis auf deren Wichtigkeit nicht für so nötig gehalten, so daß es statt zu einer Verbesserung der Funktionen zur Narbenkontraktur kam. Drei Jahre später wurde dann durch eine Narbenkorrektur mit anschließender intensiver krankengymnastischer Behandlung die volle Funktion des Fingers wiederhergestellt.

Pollex flexus congenitus und Tendovaginitis stenosans IV. Finger

Bei 20 Fällen von Pollex flexus congenitus, die im Alter von 5 Monaten bis zu 10 Jahren mit Ringbandexcision operativ behandelt wurden, ist nicht ein unbefriedigendes Ergebnis aufgetreten. Eine Behinderung des Sehnengleitvorganges wurde nach der Operation nie festgestellt, die Bewegungen in den Grund- und Endgelenken sind bei allen Patienten frei.
Dasselbe Resultat erhielt man bei einem Kind mit angeborener Tendovaginitis stenosans am IV. Finger.

Zusammenfassung

Diese Arbeit soll einen Einblick in die Möglichkeiten der operativen Behandlung von angeborenen Handfehlbildungen geben. Sie stellt eine weitgehende Aufzählung und Auswertung der in den letzten 20 Jahren in der Orthopädischen Universitätsklinik von Berlin operierten angeborenen Handfehlbildungen dar.
Für das Verständnis der Fehlbildungen sowie deren Operationsmöglichkeiten mußten einleitend die normale Handentwicklung und ihre Ursachen und Möglichkeiten des Fehlwachstums erläutert werden.
Bei der Frage der Operationsindikation wird immer wieder betont, daß die Funktion der Hand ganz im Vordergrund steht und nur in ganz wenigen Ausnahmefällen aus nur kosmetischen Gründen operiert werden darf. Bei der Aufzählung der Operationsmöglichkeiten der einzelnen Handfehlbildungen soll deutlich werden, wie wenig gerade bei den angeborenen Handfehlbildungen Operationsschemen zu benutzen sind, sondern daß man immer dem einzelnen Fall

entsprechend individuell behandeln muß.
Die Operationsergebnisse der in den letzten 20 Jahren in der Orthopädischen Universitätsklinik von Berlin operierten angeborenen Handfehlbildungen werden in einem abschließenden Kapitel noch einmal zusammenfassend diskutiert.

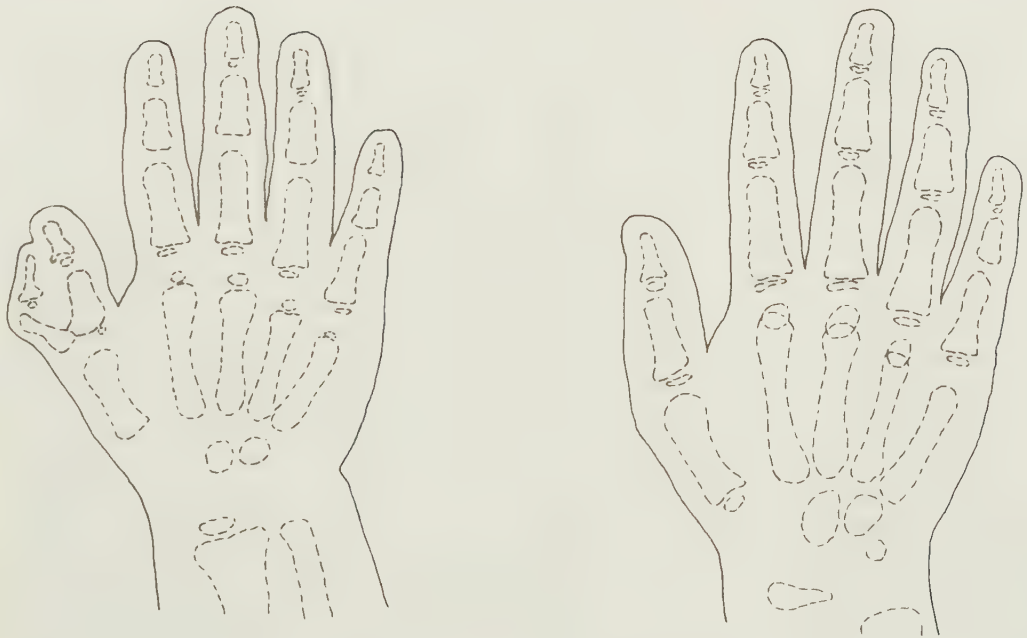

ABB. 1

. ABB. 2

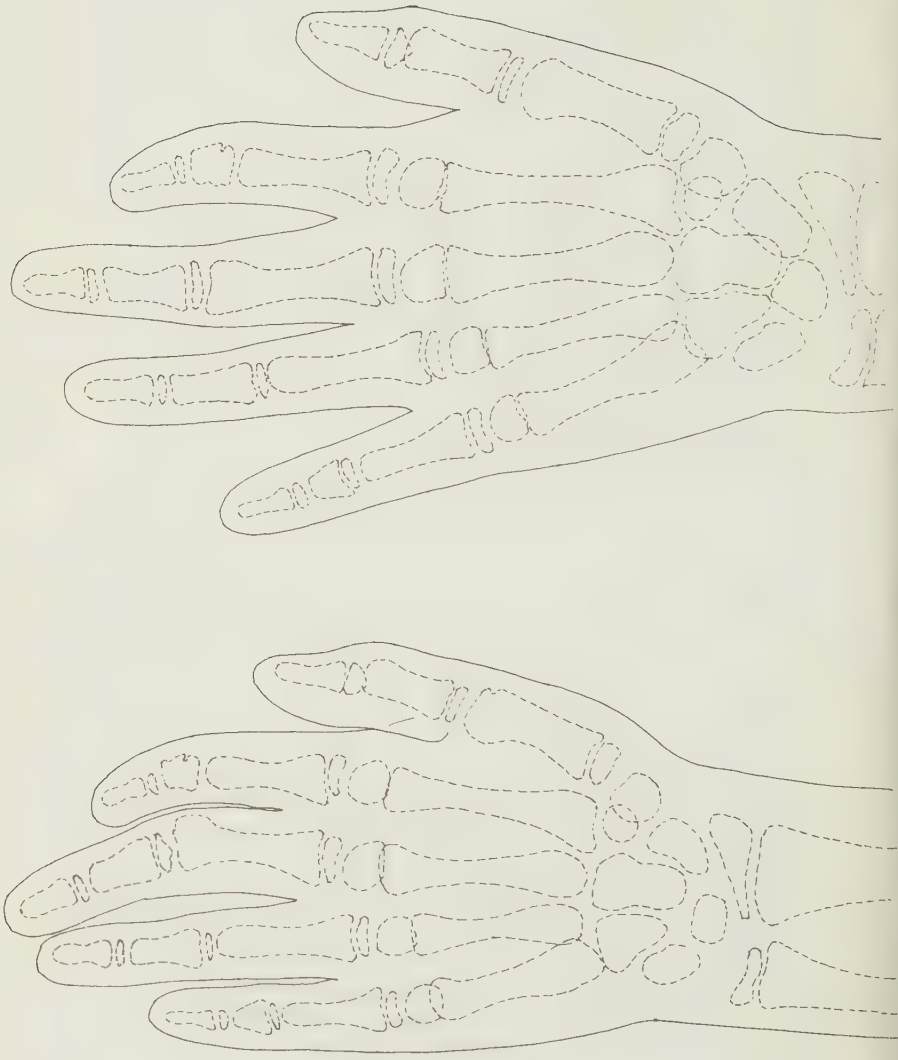

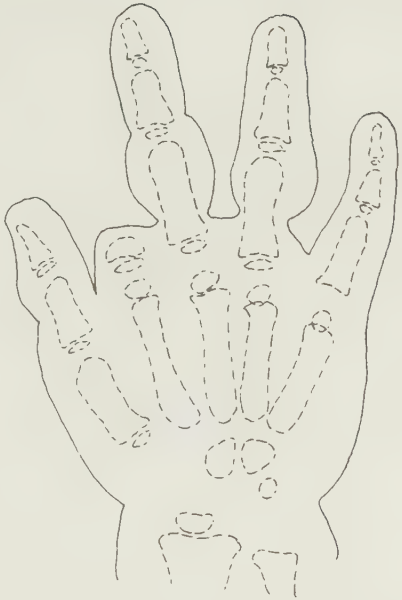

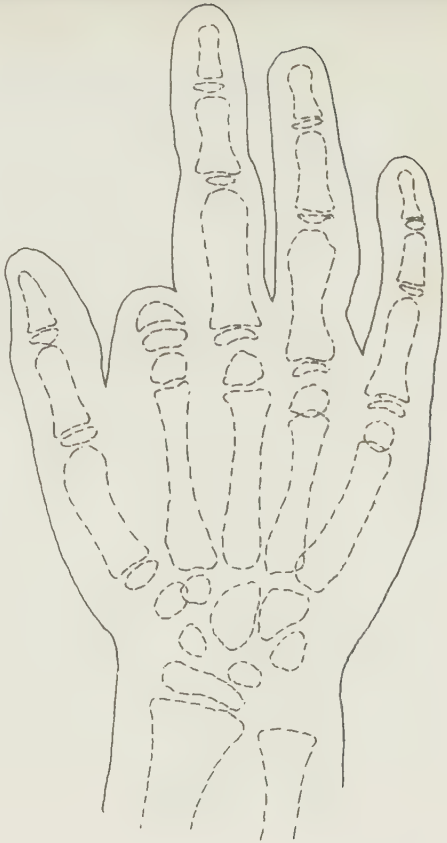

ABB. 4

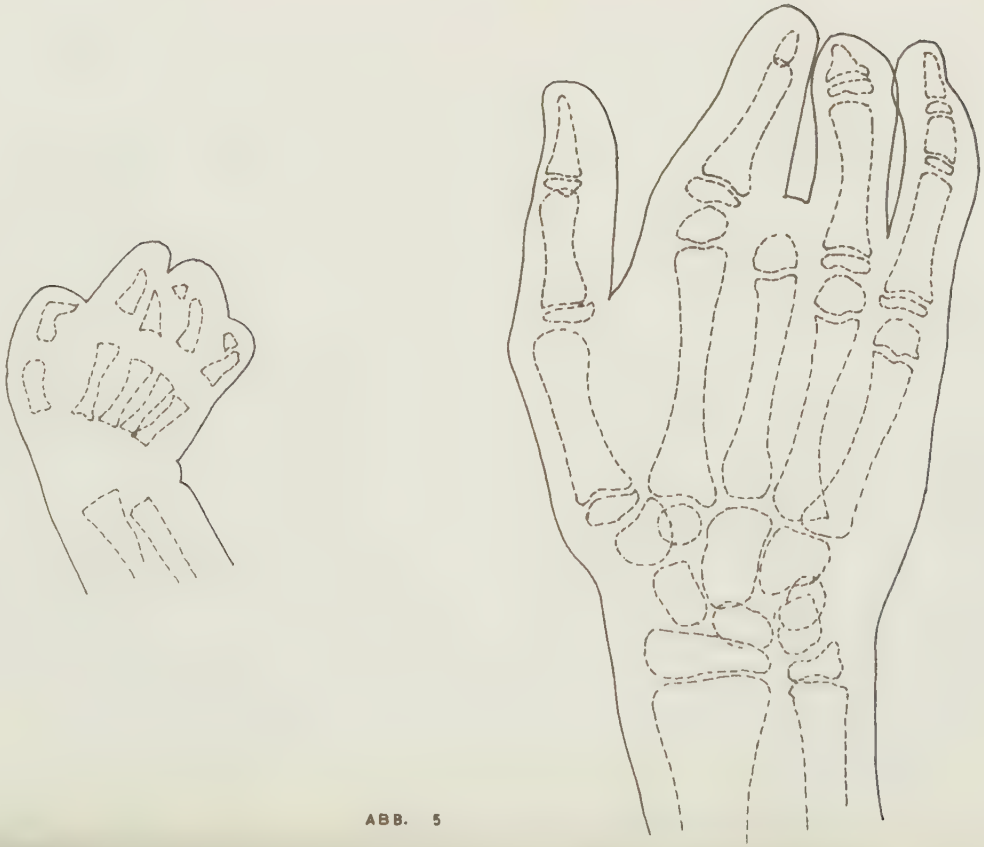

ABB. 5

ABB. 6

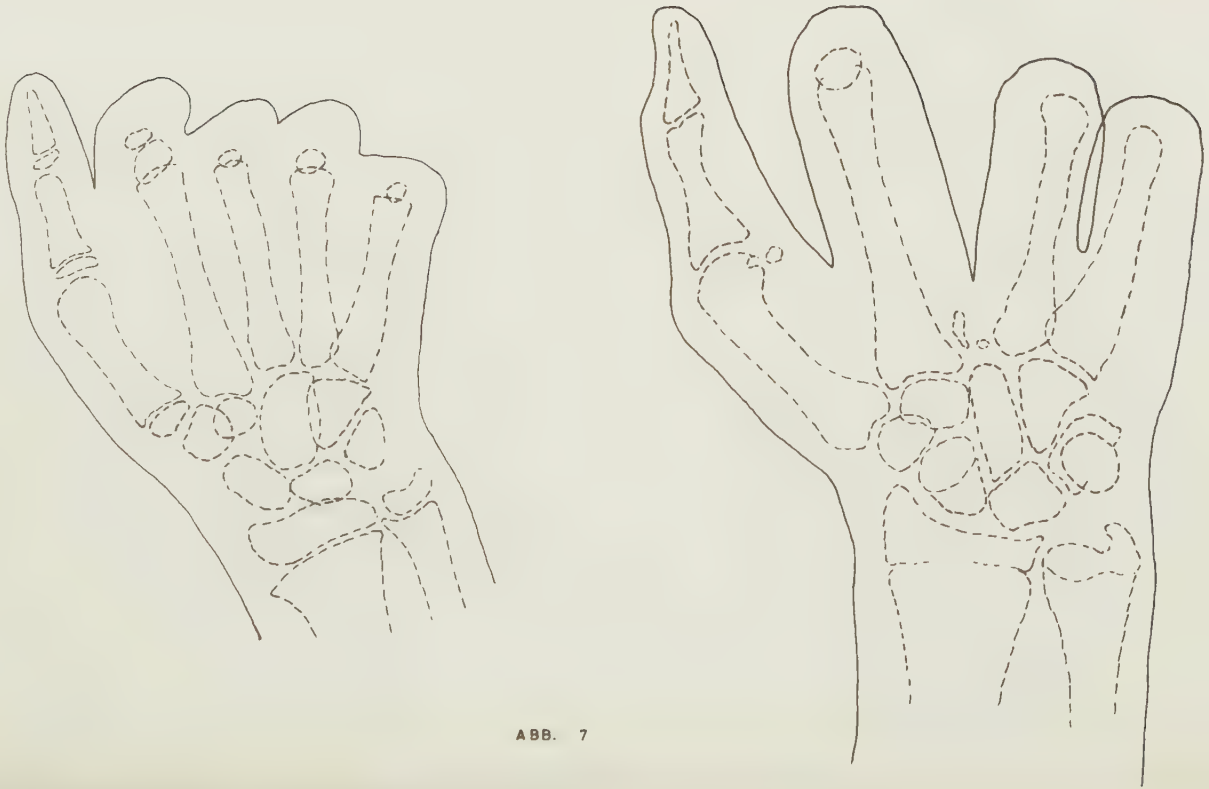

ABB. 7

ABB. 8

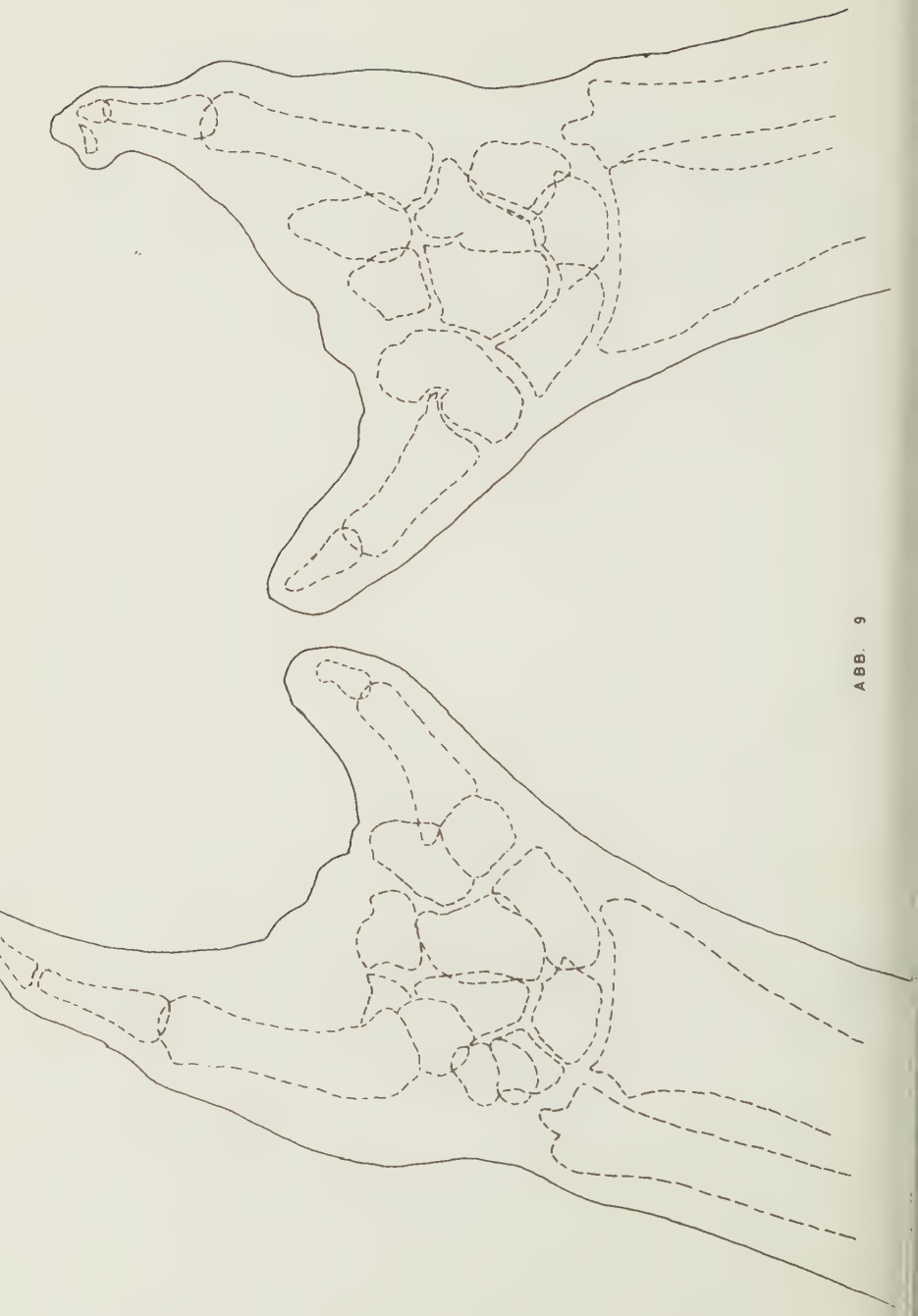

ABB. 9

Literaturverzeichnis

ALBEE,F.H.: Formation of Radius Congenitally Absent, Condition seven years after Implantation of Bone Graft. Amer.J.Surg. 87 (1928), 105

ANTON-REITZ-SPIEGEL: zit. n. G.HOHMANN

APERT,E.: De l'acrocephalosyndactylie. Bull. Soc.méd.Hôp. Paris 23 (1906), 130

ASCHENHEIM,E.: Schädigung einer menschlichen Frucht durch Röntgenstrahlen. Arch.Kinderheilk. 68 (1921), 131 bis 140

AXHAUSEN,G.: Zur operativen Behandlung von Klumphand und bei bestehendem Knochendefekt (Radiusresp. Fibuladefekt). Langenbecks Arch.klin. Chir. 111 (1918/19), 621

BARSKY,A.J.: Cleft Hand: Classification, Incidence and Treatment. J.Bone Jt.Surg. 46 A (1964), 1707-1720

BARSKY,A.J.: Congenital Anomalies of the Hand and their Surgical Treatment. Thomas, Springfield/III. 1958

BERGERET: Rev. orthop. (1926) zit. nach MÜLLER,W., und P.SCHATZKI

BERNBECK,R.: Kinderorthopädie. Thieme,Stuttgart 1954

BIRCH-JENSEN,A.: Congenitale Deformities of the Upper Extremities. Opera Ex Domo Biologiae Hereditariae Humanae Universitatis Hafniensis. Bd.19. Munksgaard, Kopenhagen 1949

BIRCHER,E.: Die Gabelhand, zugleich ein Beitrag zur Theorie der Mißbildungen. Bruns'Beitr.klin.Chir. 111 (1918), 187

BONNEVIE,K.: Tatsachen der genetischen Entwicklungsphysiologie. In:Handbuch der Erbbiologie des Menschen, hrsg. von BAUER,K.H., E.HANHART, J.LANGE, Z.JUST. Springer, Berlin 1940

McBRIDE,W.G.: Thalidomide and congenital abnormalities. Lancet 1961/II, 1358

BÜCHNER,F.: Experimentelle Entwicklungsstörungen durch allgemeinen Sauerstoffmangel. Klin.Wschr. 26 (1948), 38-42

BUNNELL,S.: The Surgery of the Hand. 3. Aufl. Pitman Medical Publishing, London 1956

BUNNELL,S. - BÖHLER,J.: Die Chirurgie der Hand. Maudrich, Wien 1959

BUNNELL,S.: Digit Transfer by Neurovascular Pedicle. J.Bone Jt.Surg.34 A (1952) 772-774

BURKHARD,O.: Mittelhandfinger. Münch.med.Wschr. 39 (1916), 1409

CAMPBELL,W.C.: In:Campbell's operative Orthopaedics, 4.Aufl., hrsg. von COENSHAW, A.H. Mosby, Saint Louis 1963

CLARA,M.: Entwicklungsgeschichte des Menschen. Quelle und Meyer, Heidelberg 1949

CLOQUET: zit. nach ISELIN,M.

COCCHI,U.: Erbschäden mit Knochenveränderungen. In: Lehrbuch der Röntgendiagnostik, 6. Aufl., hrsg. von SCHINZ,H.R., W.E. BAENSCH,E.FRIEDL,E.UEHLINGER. Thieme,Stuttgart 1965

COCCHI,U.: Krankheiten des Skelettsystems. In: Humangenetik, II.Bd., hrsg. von BECKER,P.E., Thieme, Stuttgart 1964

COTTA,H.,M.JÄGER: Hochgradige numerische Variationen der Fingerstrahlen und Störungen der Längendifferenzierung beider Hände und ihre operative Behandlung. Arch.orthop.Unfall-Chir.58 (1965),1

COTTA,H.,M.JÄGER: Ein besonderer Fall heriditärer Brachybasophalangie. Zsch.Orthop. 100, 4 (1965), 517-521

COTTA,H.,M.JÄGER: Ein Beitrag zur Frage der sekundären Störung der Handskelettdifferenzierung bei der primären Fehlbildung des Weichteilblastems. Zschr.Orthop. 100, 4 (1965), 525-530

COTTA,H.,M.JÄGER: Plus- und Minusvarianten numerischer Fehlbildungen einer Hand. Arch. Orthop.Unfallchir. 59 (1966), 19-23

COTTA,H.,M.JÄGER: Die familiäre Triphalangie des Daumens und ihre operative Behandlung. Arch.Orthop.Unfallchir. 58 (1965), 282-290

DAVIDSON,A.J.,M.T. HORWITZ: Congenital Clubhand Deformity associated with absence of Radius, its Surgical Correction. J.Bone Jt.Surg. 21 (1939), 462

DIDOT,A.: Note sur la séparation des doigts palmés, et sur un nouvenau procédé anaplastique destiné à prévenir la reproduction de la difformité. Bull. Acad.méd. de Belgique, 9 (1850), 351

DOLL,E.: Kongenitale Skelettmißbildung eines Säuglings nach Virushepatitis der Mutter in der Schwangerschaft.Mschr. Kinderheilk. 103 (1955), 391

DUPLAY: zit. nach A.HOPF

DREYFUSS,T.R.: Die Kamptodaktylie im Kindesalter. Jb.Kinderheilk. 148 (1937), 336

DREYFUSS,M.: Beitrag zum Bilde der angeborenen Windmühlenflügelstellung der Finger. Z. orthop. Chir. 65 (1936), 205

DRINNENBERG,A.: Die Klumphandbildung infolge angeborenen Radiusdefektes und ihre Behandlung. Z. orthop.Chir. 63 (1935), 297

DÜBEN,W.: Schultergürtel und obere Extremität. In: Lehrbuch der Chirurgie, 4. Aufl., hrsg. von HELLNER,H., R.NISSEN, K. VOSSSCHULTE. Thieme, Stuttgart 1964

EICKEN,G.: Sensibilitätsverhältnisse am Krukenberg-Greifarm. Chirurg 20 (1949), 58

ESAU: Angeborene Mißbildung der Glieder. Langenbecks Arch.klin.Chir. 168 (1931), 371

FANCONI,G., A.WALLGREN: Lehrbuch der Pädiatrie. Schwabe, Basel 1963

FELIZET,G.: Operation de la syndactylie congénitale (procédé autoplastique). Rev.orthop. 3 (1892), 49

FERGUSON,A.B.: Orthopedic Surgery in Infancy and Childhood. Williams & Wilkins, Baltimore 1957

FLAMM,H.: Die pränatalen Infektionen der Menschen. Thieme, Stuttgart 1959

FRANGENHEIM,P.: Die Krankheiten des Knochensystems im Kindesalter. Neue Dtsch.Chir.10, Enke, Stuttgart, 1913

FREUDENBERG,E.,F. ROULET, R.NICOLE: Kongenitale Infektion mit dem Coxackie-Virus. Ann.paediat. 178 (1952), 150

GELBKE,H.: Wiederherstellende und plastische Chirurgie, Bd.I. Thieme,Stuttgart, 1963

GOCHT,H.: Ätiologie, Pathogenese und Therapie der Deformitäten im Allgemeinen. In: HOFFA, Orthopädische Chirurgie, 7. Aufl., neubearbeitet von Blencke, Drehmann, Gocht und Wittek. Hrsgeb. von Gocht. Enke, Stuttgart, 1925

GREBE,H.: Mißbildungen der Gliedmaßen. In: Humangenetik, II.Bd., hrsg. von BECKER,P.E., Thieme,Stuttgart,1964

GREGG,N., McALISTER: Congenital cataract following German measels in the mother. Trans.ophtal. Soc.Aust.3 (1941), 35

GRUBER,G.B.: Die Morphologie der Mißbildungen der Menschen und Tiere. VII/3. hrsg. von SCHWALBE, E.Fischer, Jena 1937

GRUBER,G.B.: Gliedmaßenfehler aus plazentärer Beeinträchtigung. In: Die Morphologie der Mißbildungen der Menschen und Tiere. VII/3, hrsg. von SCHWALBE, E. Fischer, Jena, 1937

GRUBER,G.B.: Die Entwicklungsstörungen der menschlichen Gliedmaßen. In: Die Morphologie der Mißbildungen der Menschen und Tiere. VII/3, hrsg. von SCHWALBE,E. Fischer, Jena 1937

HAINZL,H.: Chirurgie der Hand- und Armverletzungen. VEB-Verlag Volk und Gesundheit, Berlin 1957

HAK,R.C.,M.B. BROOKS,J.F.DENNIS: Congenital Skeletal Defeciencies of the Extremities. J.Amer.med.Ass. (1962), 590-599

HAMBURGER,V.,K. HABEL: Teratogenic and Lethal Effects of Influenca A and Mumps Viruses in Early Chick Ambryos. Proc.Soc.Exp. Biol.Med. 66 (1947), 3, 608-617

HANHART,E.: Stark unregelmäßige Dominanz auf Grund eines schwachen entwicklungslabilen Gens. Arch.Klaus-Stift Vererb.-Forsch. 20 (1945), 96

HAUBENREISSER,J.: Kongenitale enchondrale Dysostosen. Arch.orthop.Unfall-Chir. 50 (1958), 23

HELFERICH,H.: Zur Biologie wachsender Röhrenknochen. Verhandlungen der Deutschen Gesellschaft für Chirurgie. 23. Kongr. Berlin, 18.-21,April 1894, S. 519-524

HELLNER,H.: Untersuchungen über die amniogene Entstehung von Gliedmaßenmißbildungen. Langenbecks Arch.Klin.Chir. 172 (1933), 133

HELLNER,H.: Die Knochengeschwülste. Springer, Berlin 1950

HENSCHEN,C.: Plastische Wiederherstellung riesenwüchsiger Finger durch phalangeale Umkipplastik, Verkürzungsexcision u. Weichteilexcision. Helv.med.Acta 3 (1936), 166

HILGENFELDT,O.: Operativer Daumenersatz und Beseitigung von Greifstörungen bei Fingerverlusten. Enke, Stuttgart 1950

HILGENFELDT,O.: Über den idealen Handrest. Vortrag bei der Unfallmed. Tagung Düsseldorf 1955. Vereinigte Verlagsanstalten, Düsseldorf, 1955

HOHMANN,G.: Hand und Arm, ihre Erkrankungen und deren Behandlung. Bergmann, München 1949

HOPF,A.: Die angeborenen Veränderungen des Unterarms und der Hand. In: Handbuch der Orthopädie, Bd.III, hrsg. von HOHMANN,G., M.HACKENBROCH, K. LINDEMANN. Thieme, Stuttgart 1959

INGALLS,T.H.: Environmental factors in causation of congenital anomalies. In: Ciba-Foundation Symposium on congenital malformations. J.a.A.Churchill, Ldt.London 1960, 51

ISELIN,M.: Chirurgie der Hand. Thieme, Stuttgart 1959

JOACHIMSTHAL,G.: Über angeborene Anomalien der oberen Extremitäten, gleichzeitig ein Beitrag zur Vererbungslehre. Langenbecks Arch.klin.Chir.50 (1895), 495

JONES,K.G.: Megalodactylism. J.Bone Jt.Surg. 45 A (1963), 1704-1708

KALTER,H.,J. WARKANY: Experimental production of congenital malformations in strains of inbred mince by maternal treatment with hypervitaminosis. A.Amer.J. Path.38 (1961), 1

KANT,I.: zit. nach G.SCHLESINGER

KELIKIAN,A., A. DOUMONIAN: Congenital Anomalies of the Hand. Part.I.: J.Bone Jt.Surg. 39 A (1957), 1002-1019, Part. II.: J.Bone Jt. Surg. 39 A (1957), 1249-1265

KLAPP,R.: Über einige plastische Operationen an Finger und Hand. Dtsch.Z.Chir. 118 (1912), 479

KLAPP,R.: Über einige kleinere plastische Operationen an Finger und Hand. Dtsch.Z.Chir. 118 (1924), 479

KLAPP,K.,W.LENZ: Die Thalidomid-Embryopathie. Tag.-Bericht 11. Tagung Nordwestdeutsch. Ges. Kinderheilk. Hamburg 27.-29.4. 1962. Hansesches Verlagskontor Lübeck. Münch.med.Wschr. 104 (1962), 1356

KREUZ,L.: Spalthandbildung, Methode nach L. KREUZ. Zbl.Chir.69 (1944), 1170

KREUZ,L.: Kriegsorthopädische Erfahrungen. Z.orthop.Chir. 74 (1941), 185

KRONE,H.A.: Klinische Untersuchungen zur Ätiologie menschlicher Mißbildungen. Dtsch.med.Wschr. 88 (1963), 567-576

KRONE,H.A.: Die Bedeutung der Eibettstörungen für die Entstehung menschlicher Mißbildung. Veröffentlichungen a. d. morphologischen Pathologie. H. 62. G. Fischer, Stuttgart 1961

LANE,J.W.: Roentgenografic Manifestations of the Cartilaginous Dysplasias. Amer. J.med.Sci. 240 (1960), 636

LANGE,M.: Orthopädisch-chirurgische Operationslehre. 2. Aufl., Bergmann, München 1962

LANGE,M.: Erbbiologie der angeborenen Körperfehler. Enke, Stuttgart 1935

LANGE,M.: Die menschliche Hand. Enke, Stuttgart 1956

LANGE,M.: Lehrbuch der Orthopädie und Traumatologie. Bd.I. Enke,Stuttgart 1960

LENZ,W.,K.KNAPP: Die Thalidomid-Embryopathie. Dtsch. med.Wschr. 87 (1962), 992

LENZ,W.: Medizinische Genetik. Thieme, Stuttgart 1961

LEWIS,TH.,D. EMBLETON: Split-Hand and split-foot deformities, their types, origin and transmission. Biometrika 6 (1908/09), 26

LEXER,E.,E.REHN: Lehrbuch der allgemeinen Chirurgie, 22. Aufl., Bd. 1 u. 2 Enke, Stuttgart 1957

LIEBEMANN,L.: Beitrag zum familiären Vorkommen von Spalthänden und Spaltfüßen. Z. menschl. Vererb.- u. Konstit.-Lehre 22 (1938), 136

MAC ARTHUR,J.W., E. McCULLOUGH: Apical dystrophy an inherited defect of hands and feet. Hum. Biol. 4 (1932), 179

McLENNAN,A.: Madelungs deformity. Brit.Med.J. 1909

MADELUNG,O.W.: Die spontane Subluxation der Hand nach vorne. Verh.dtsch.Ges.Chir. 7 (1879), 269

MAISON-NEUVY: zit. nach A.HOPF

MANGOLD,O., T.PETERS: Über die Wirkung gleicher Röntgendosen auf verschiedene Stadien der Frühentwicklung von Triton Alpestris. Beitr.z.Path.,Anat.u.z.allg.Path., 116,3, Gustav Fischer Verlag Stuttgart 1956

MARQUARDT,W.: Die Klinik und Röntgenologie der angeborenen enchondralen Verknöcherungsstörungen. Fortschr. Röntgenstr. 71 (1949), 511;794

MORDEJA,J.: Über Exostosen. Z.Orthop. 85 (1955), 606

MÜLLER,W.: Die angeborenen Fehlbildungen der menschlichen Hand. Thieme,Leipzig 1937

MURPHY,M.L.: Comparison of ternatogenic chemicals in the rat and chick embryos. Pediatrics 19 (1957), 701

NICOLADONI,C.: Daumenplastik und organischer Ersatz der Fingerspitze (Anticheiroplastik und Daktyloplastik). Langenbecks Arch.klin.Chir. 61 (1900), 606-614

NICOLI: zit. nach A.HOPF

NIGST,P.F.: Über kongenitale Mißbildungen des menschl. Extremitätenskeletts mit Röntgenbildern. Schweiz.med.Wschr. 7 (1927), 80

PFEIFFER,R.A., W.KOSENOW: Zur Frage einer exogenen Verursachung von schweren Extremitätenmißbildungen. Münch.med.Wschr. 104 (1962), 68

PFITZNER,W.: Beiträge zur Kenntnis des menschlichen Extremitätenskeletts. III. Schwalbe Morph.Arbeiten 1 (1891), 93

PFITZNER,W.: Beiträge zur Kenntnis der Mißbildungen des menschl. Extremitätenskeletts. Schwalbe Morph.Arbeiten 8 (1898), 304

PFITZNER,W.: Die Variationen im Aufbau des Handskeletts. Schwalbe Morph.Arbeiten 4 (1895), 347

POL,R.: Die Hyperphalangie des Daumens. In: Entwicklungsstörungen der menschl. Gliedmaßen. Die Morphologie der Mißbildungen der Menschen und Tiere. Teil 3, Kap. VII, hrsg. von SCHWALBE,E. Fischer,Jena 1909

POL,R.: Brachydaktylie, Klinodaktylie, Hyperphalangie. Virchows Arch.path. Anat. 229 (1921), 388

POLLAK,K.: Kindliche Mißbildungen nach Suicidversuch der Mutter während der Schwangerschaft. Zbl.Gynäk. 81 (1959), 1830

SAYRE: zit. nach WACHSMUTH und HEIKEL

SCHADE,H.: Zur endogenen Entstehung von Gliedmaßendefekten. Z.Morph.Anthrop. 36 (1937), 375

SCHARIZER: zit. nach A.HOPF

SCHINK,W.: Handchirurgischer Ratgeber. Springer, Berlin 1960

SCHINZ,H.R.,W.E. BAENSCH,E.FRIEDL,E. UEHLINGER: Lehrbuch der Röntgendiagnostik. 6. Aufl. Thieme, Stuttgart 1965

SCHLATTER,C.: Die Mendelschen Vererbungsgesetze beim Menschen an Hand zweier Syndaktylie-Stammbäume. Korresp. Schweiz. Ärztetg. (1914), 8

SCHLESINGER,G.: Ersatzglieder und Arbeitshilfen. Springer, Berlin 1919

SCHÖNENBERG,H.: Über Mißbildungen der Extremitäten. Bibl. Paediat. Fasc. 80. Karger, Basel 1962

SCHWALBE,E.: Allgemeine Mißbildungslehre (Tetratologie). In: Die Morphologie der Mißbildungen der Menschen und Tiere, Bd. I/II, hrsg. von SCHWALBE, E. Fischer, Jena 1937

SEIFERT,G.: Die Zytomegalie. Verh.dtsch.Ges. Path. 40 (1956), 123

SPITZY,H.: Die krankhaften Veränderungen der oberen Extremität. Verh.dtsch.Ges. 25 (1930), 76

STARK,D.: Embryologie. Thieme,Stuttgart 1955

STEINDLER,A.: Orthopedic Operations. Blackwell, Oxford 1947

STÖCKEL,W.: Fehlgeburt (Abortus). In: STÖCKEL: Lehrbuch der Geburtshilfe. 10.Aufl., 665, Fischer, Jena 1948

STRÖER,W.F.H.: Familiäres Auftreten erblicher Hand- und Fußabweichungen. Erbarzt 2 (1936), 22

STRÖER,W.F.H.: Die Extremitätenmißbildungen und ihre Beziehungen zum Bauplan der Extremität. Z.Anat.Entwickl.-Gesch. 108 (1938), 136

THOMSEN,O.: Einige Eigentümlichkeiten der erblichen Poly- und Syndaktylie beim Menschen. Acta med.scand. 65 (1927), 609

TÖNDURY,G.: Embryopathien: Über die Wirkungsweise von Viren auf den menschlichen Keimling. Springer, Berlin 1962

TÖNDURY,G.: Pränatale Pathologie. Verhandlungen d. Dtsch.Orthop.Ges. (49.Kongr.27.-30.Sept.1961). Enke, Stuttgart 1962

TÖNDURY,G.: Entwicklungsstörungen durch chemische Faktoren und Viren. Naturwissenschaften 42 (1955), 312

VEIT,G.: Über familiäre Vorkommen von Oligodaktylie, gleichzeitig ein Beitrag zur genetischen Stellung der Oligodaktylie innerhalb der Handmißbildungen. Z.menschl.Vererb.- u. Konstit.-Lehre 23 (1939), 620

VITTALI,H.P.: Enchondrome bei Kindern und Jugendlichen. Arch.orthop. Unfall-Chir.52 (1960), 174

VITTALI,H.P.: Die Osteochondrome bei Jugendlichen. Arch.orthop.Unfall-Chir.52 (1960), 270

VOGEL,F.: Lehrbuch der Allgemeinen Humangenetik. Springer, Berlin 1961

WACHSMUTH,W.: Die Operationen an den Extremitäten I. Teil; In: Allgemeine und spezielle chirurgische Operationslehre, 2. Aufl., Bd.X, hrsg. von GULEKE,W., R.ZENKER. Springer, Berlin, Göttingen, Heidelberg 1956

WARKANY,J.: Etiologie of congenital malformations. Advanc. Pediat. 2 (1947), 1

WARKANY,J.: Congenital Malformations induced by Maternal Nutritional Deficiency. J.Pediat. (1944), 25, 476-480

WEESE,K.: Enchondrome der Finger und ihre Behandlung. Zbl.Chir. 84 (1959), 1587

WELL,S.: Die angeborenen Skelettsystemerkrankungen. Die angeborenen, polytopen, enchondralen Dystosen. In: Handbuch der Orthopädie, Bd.I,hrsg. von HOHMANN,G., M.HACKENBROCH, K. LINDEMANN, Thieme, Stuttgart 1957

WERTHEMANN,A.: Die Entwicklungsstörungen der Extremitäten. In: Handbuch der Speziellen Pathologischen Anatomie und Histologie, hrsg. von LUBARSCH, O., F.HENKE, R.RÖSSLE, Springer, Berlin 1952

WERTHEMANN,A.: Die Entwicklungsstörungen der Extremitäten. In: Handbuch der Speziellen Pathologischen Anatomie und Histologie IX/6. Springer, Berlin,Göttingen,Heidelberg, 1965

WERTHEMANN,A.: Allgemeine Teratologie mit besonderer Berücksichtigung der Verhältnisse beim Menschen. In: Handbuch der allgemeinen Pathologie VI/I. Springer, Berlin,Göttingen, Heidelberg, 1955

WIEDEMANN,H.R.: Hinweis auf eine derzeitige Häufung hypo- und aplastischer Fehlbildungen der Gliedmaßen. Med.Welt (1961), 1863

WIEDEMANN,H.R.: Derzeitiges Wissen über Exogenese von Mißbildungen im Sinne von Embryopathien beim Menschen. Med.Welt (1962), 1343-1349

WIEDEMANN,H.R.: Die großen Konstitutionskrankheiten des Skeletts. Fischer,Stuttgart 1960

WITT,A.N.: Sehnenverletzungen und Sehnen-Muskeltransplantationen. Bergmann, München 1953

WITT,A.N.: Schädigungen der Gelenke des Daumenstrahls und ihre Behebung. Chirurg 27 (1956), 193

WITT,A.N.: Funktionsverbessernde Eingriffe an den Fingergelenken. Langenbecks Arch. klin.Chir. 287 (1957), 541-546

WITT,A.N.: Orthopädische Chirurgie der Hand. Medizinische 22 (1957), 819

WITT,A.N.: Die Operationen am Oberarm, Ellenbogengelenk, Vorderarm, Handgelenk sowie an Hand und Fingern, Stumpfoperation. In: Chirurgische Operationslehre, 7. Aufl., Bd.VI, hrsg. von FISCHER,A.W., E.GOHRBANDT,F. SAUERBRUCH. Barth,Leipzig 1958

ZRUBECKY,G. E.SCHARIZER: Die Triphalangie des Daumens. Arch.orthop.Unfall-Chir. 57 (1965), 45-50

An dieser Stelle sei mir gestattet, Herrn Prof.Dr.med. H. C o t t a herzlich für die Überlassung des Themas und die Unterweisung in dessen Bearbeitung zu danken.

Herrn Prof.Dr.med. A.N. W i t t , Direktor der Orthopädischen Universitätsklinik der Freien Universität Berlin, danke ich für die Genehmigung zur Durchführung von Nachuntersuchungen und zur Auswertung von Krankenmaterial.

Gleichfalls schulde ich Herrn Dr.med. M. J ä g e r Dank für die Beratung bei Anfertigung und Korrektur der Arbeit.

L e b e n s l a u f

Am 19. November 1941 wurde ich als Tochter des Regierungsdirektors Jakob Bram und seiner Ehefrau Ingeborg, geb. Leiting, in Berlin geboren.

Nach vierjährigem Besuch der Volksschule trat ich 1951 in die Ursulinenschule, eine Oberschule für Mädchen, ein. Im Sommer 1953 wechselte ich auf das Arndt-Gymnasium über. Hier legte ich im März 1960 die Reifeprüfung ab.

Im Mai 1960 begann ich das Studium der Medizin an der Freien Universität Berlin. Im Sommer 1961 ging ich für ein Semester an die Universität München. Anschließend kehrte ich an die Freie Universität Berlin zurück, bestand dort im August 1962 die ärztliche Vorprüfung und schloß im April 1966 mit dem Staatsexamen das Studium ab.

Seit Mai 1966 bin ich als Medizinalassistentin tätig.